

Karın Muayenesi

Dr. Koray Topgöl

*İyi bir anamnez %60-70 tanıya
götürür.*

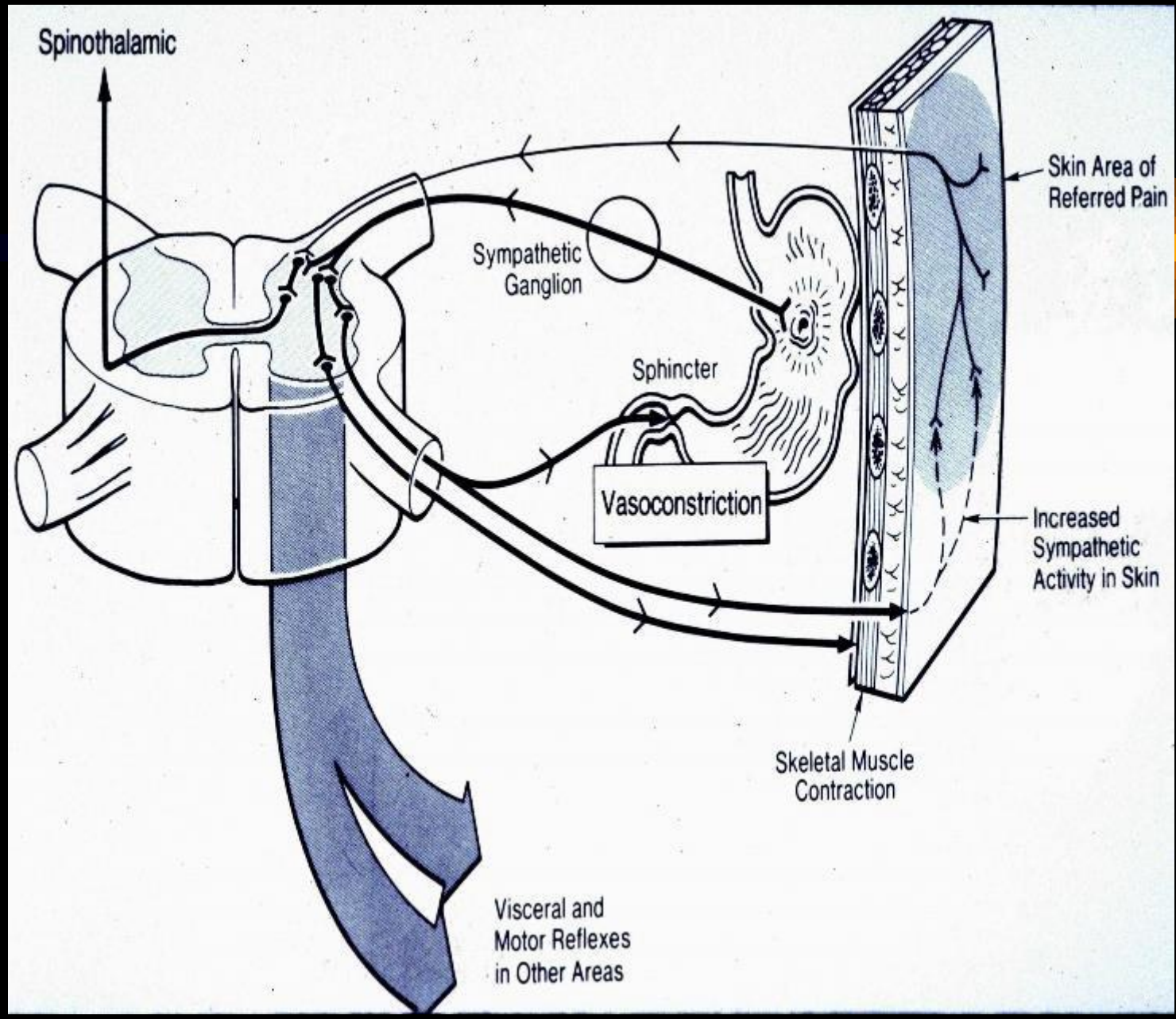
- Kimlik bilgileri, tarih, saat,
- Yakınma,
- Öykü,
- Özgeçmiş (ameliyat, hastalık, travma..)
- Alışkanlıklar
- Soygeçmiş,

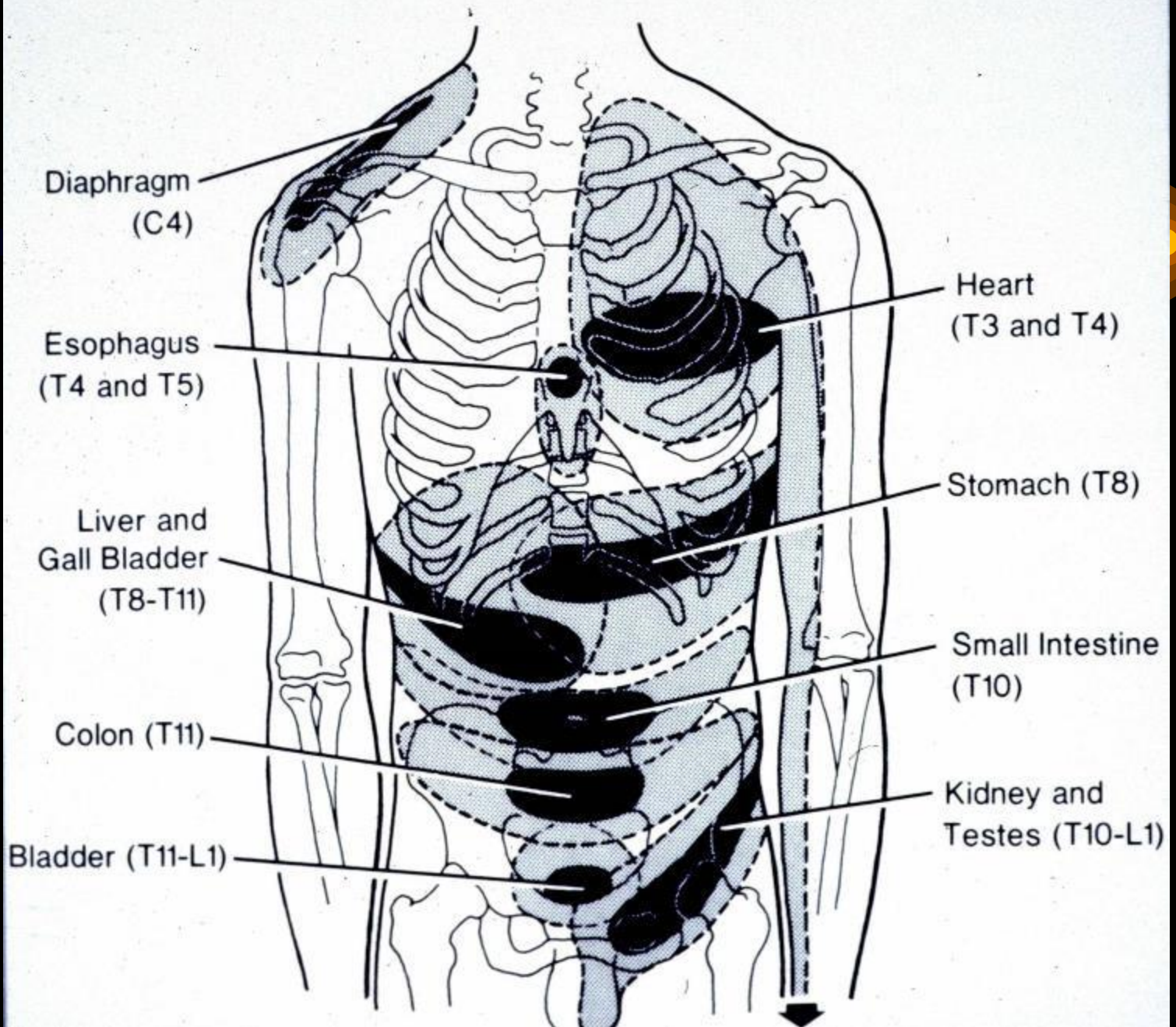
Karınla İlgili Başlıca Semptomlar

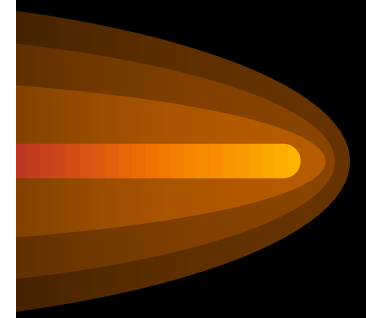
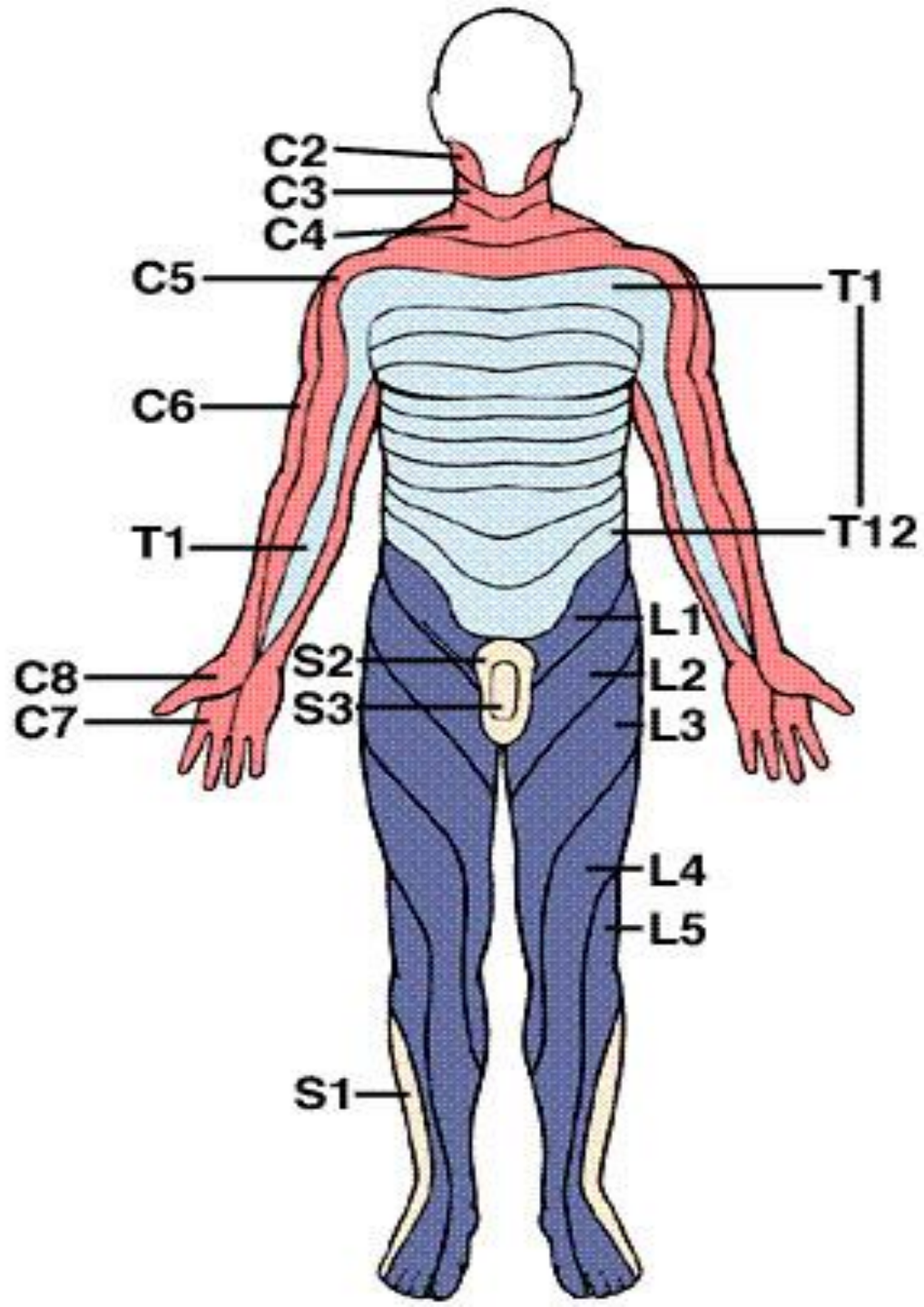
- Abdominal ağrı
- Kusma
- İştahsızlık
- Hematemez, melena, hematokezya
- Kabızlık
- İshal
- Meteorizm

Visseral Ağrı

- Otonom sinir sistemi ile iletilen ağrıdır. Organın uzağında duyulabilir ve yayılabilir.
- Solma, soğuk terleme ve hipotansiyon gibi vazomotor reflekslerle beraber olabilir.
- Organ—afferent lifler—MS—Beyin---MS---arka kök ---dermatom(her köke tekabül eden deri kuşağı)
- İç organlardan gelen uyarımlar deri ağrısını ileten lifleri ortak kullanır ve dolayısıyla ağrı o bölge cildinde hissedilir.





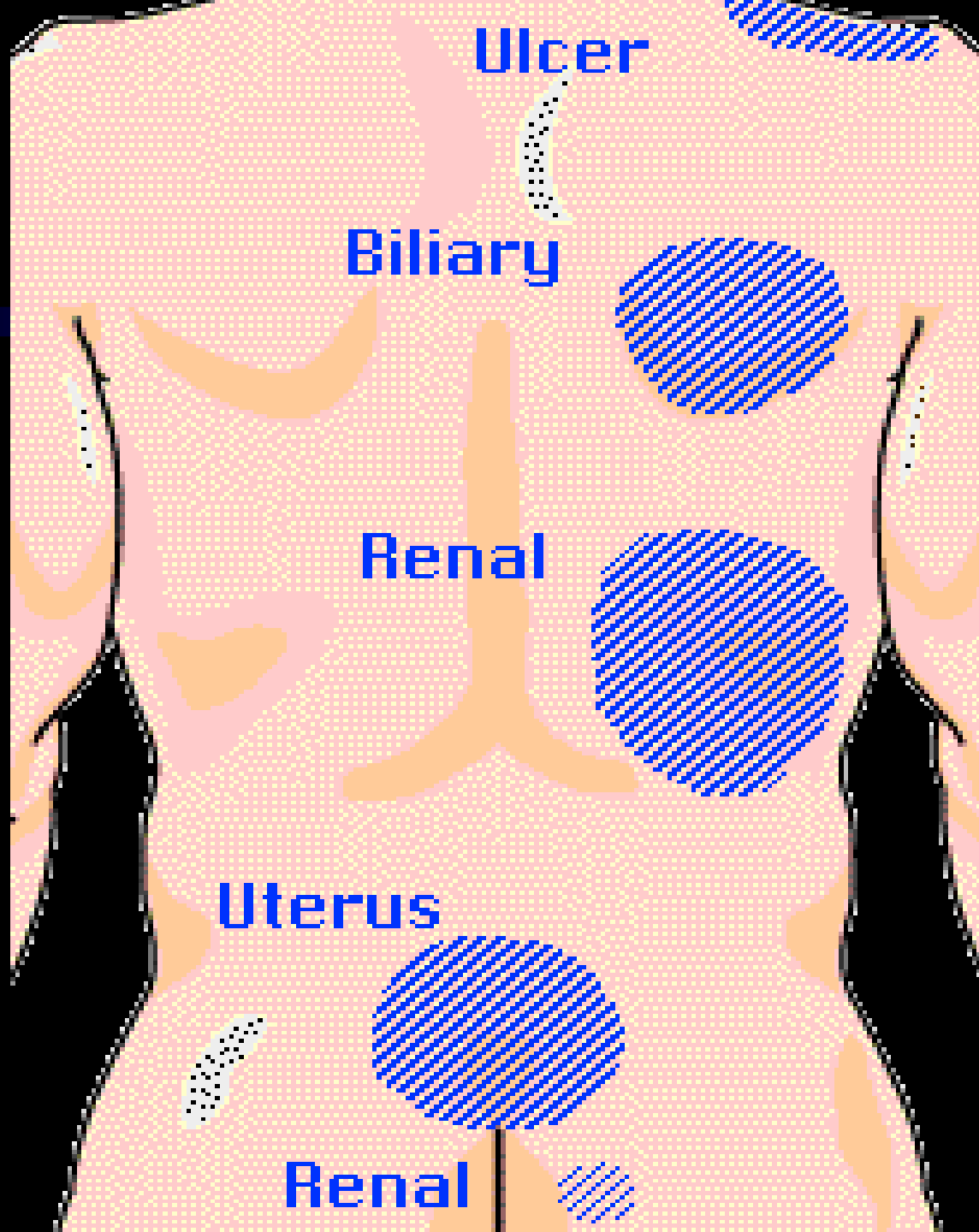


Somatik Ağrı

- Kafa çiftleri ve MS'den etrafa giden duyu sinirlerinin ilettiği ağrıdır.
- Sadece tahrişin olduğu yerde hissedilir, yayılma göstermez.
- Pariyetal peritondaki spinal sinirlerin tahrişi ile uyanan ağrı, lokalize ağrıdır.(Apendisitteki sağ fossa iliakaya lokalize olmuş ağrı, divertikülitteki lokalize ağrı...)

Yansıyan Ağrı

- Ağrı kaynağın olduğu yerden uzakta hissedilir.
- Epigastrik ağrı inferior Miyokardial infarkt nedeniyle olabilir.
- Sol omuz ağrısı dalak rüptürü habercisi olabilir (Kehr belirtisi)



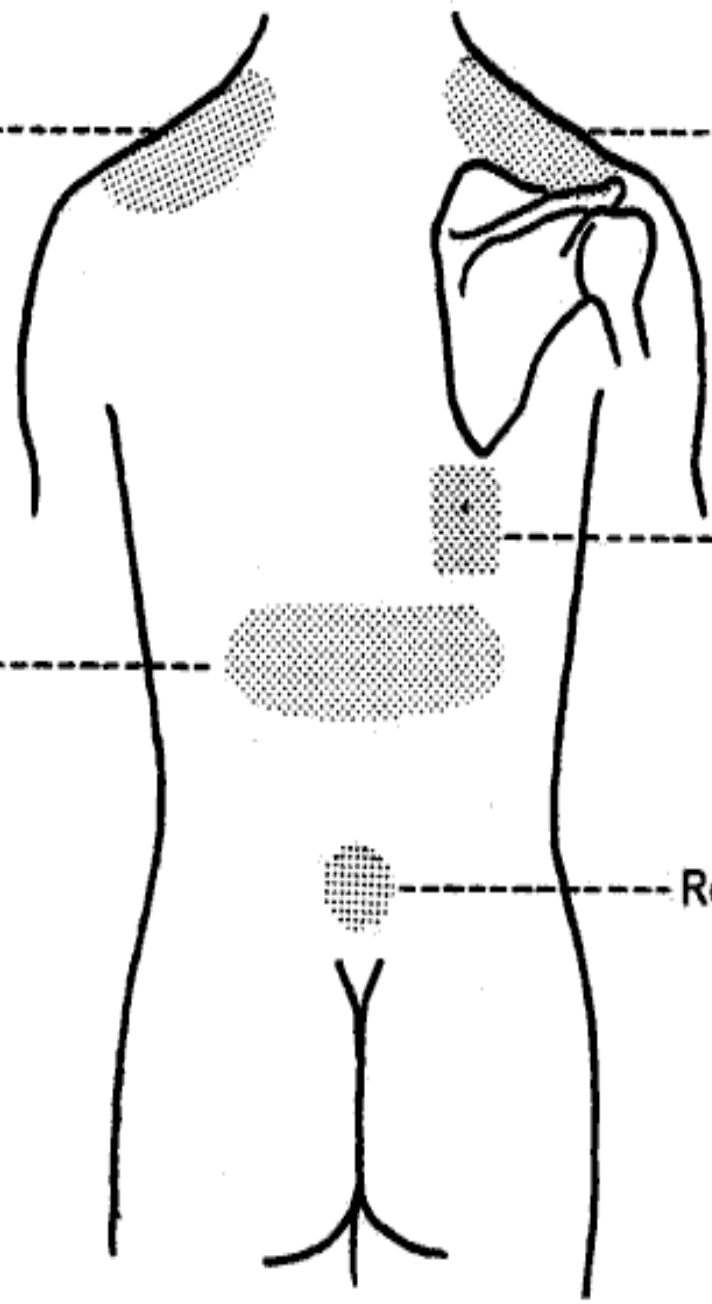
Central Left
Diaphragm

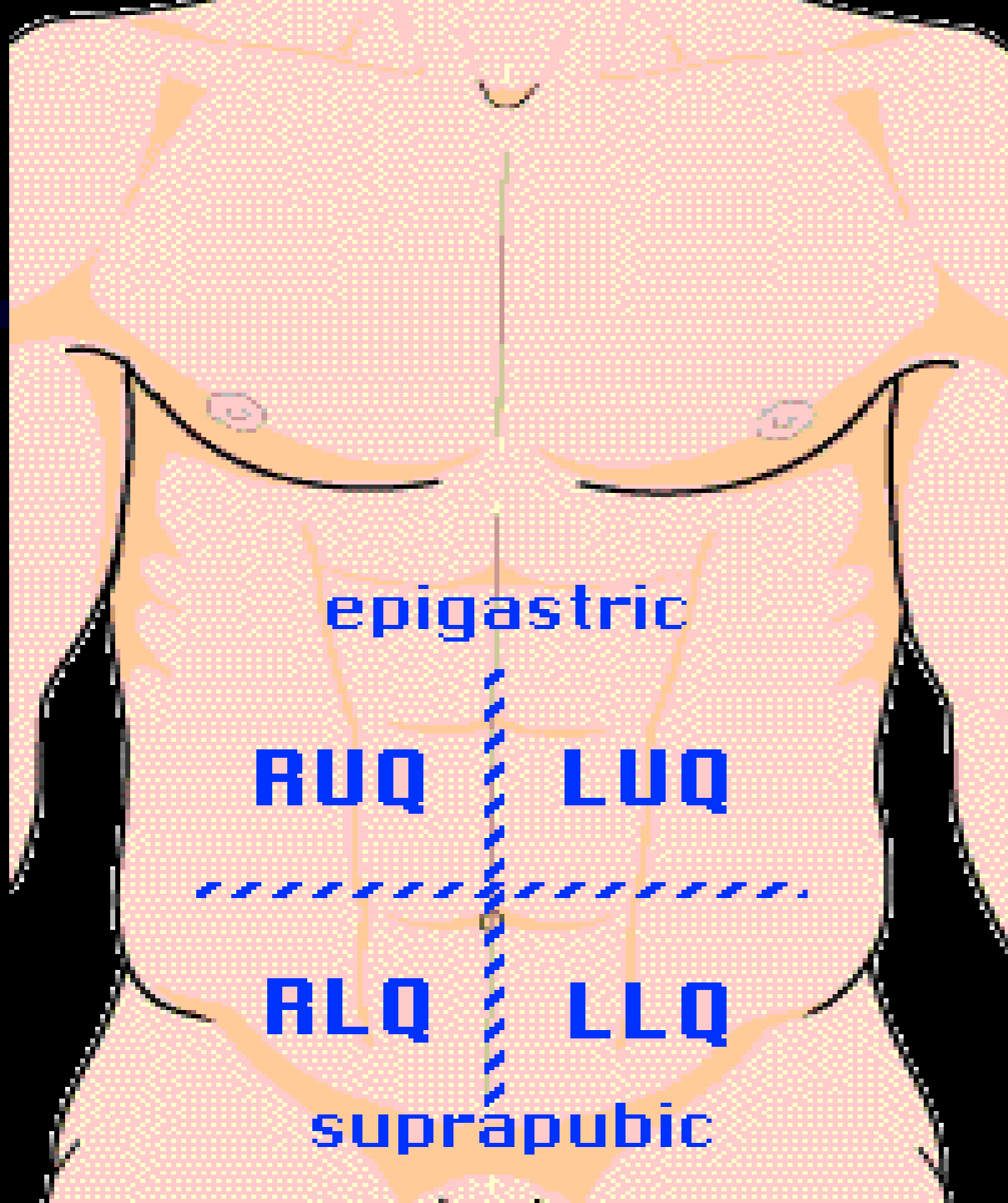
Liver, Hepatic Ligs.,
Central Right Diaphragm

Gall Bladder

Pancreas

Rectum





epigastric

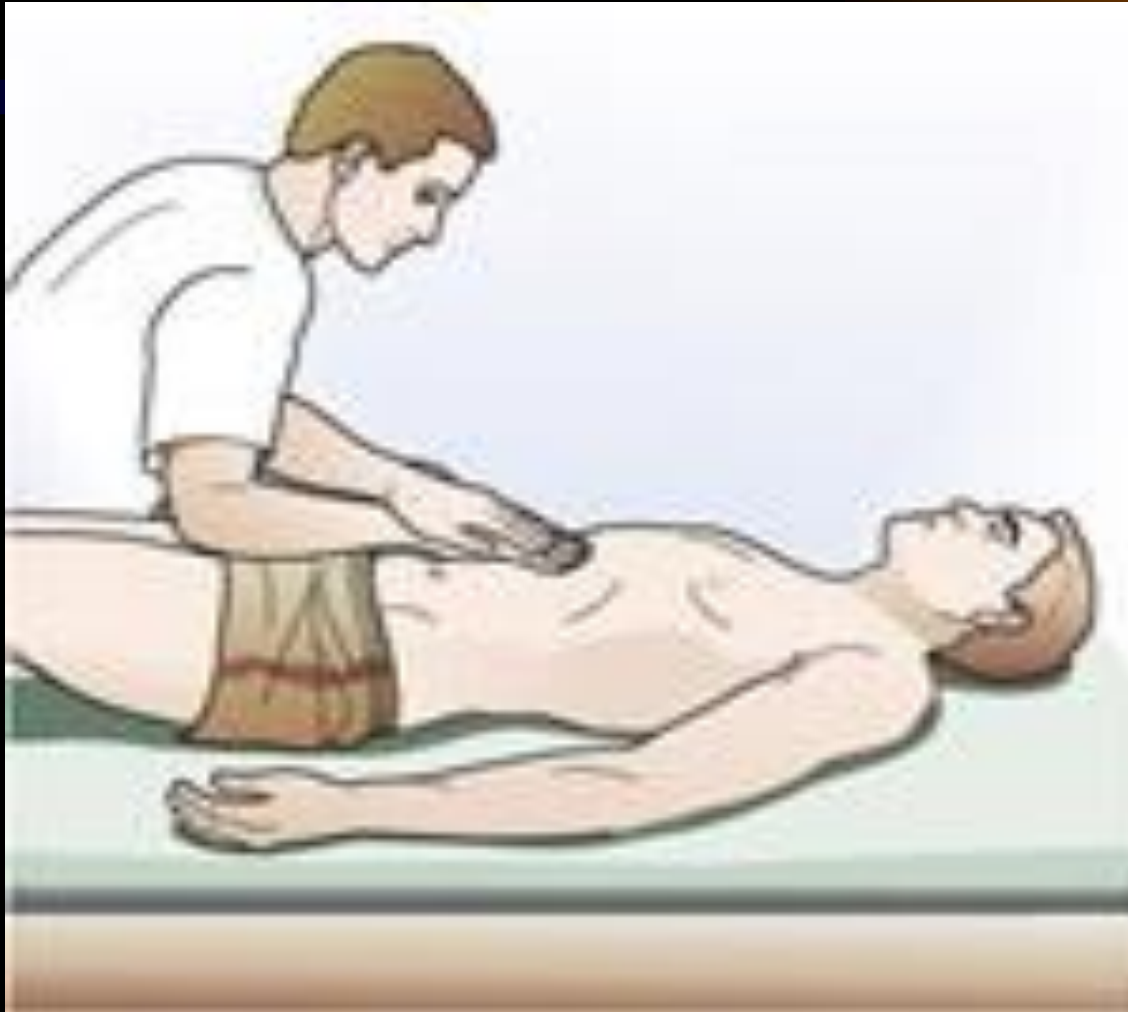RUQ

LUQ

RLQ

LLQ

suprapubic



Karın Muayenesinde Patolojik Bulgular

- **İnspeksiyon:** Distansiyon, asimetri, insizyon skarları? Renk değişikliği (sarılık), şişlik (umblikal fitik gibi), Grey Turner belirtisi (akut hemorajik pankreatit)
- **Oskültasyon:** Barsak sesleri? Hipoaktif-hiperaktif-normoaktif-mezar sessizliği, Metalik ses=tınlama, üfürüm, klopotaj

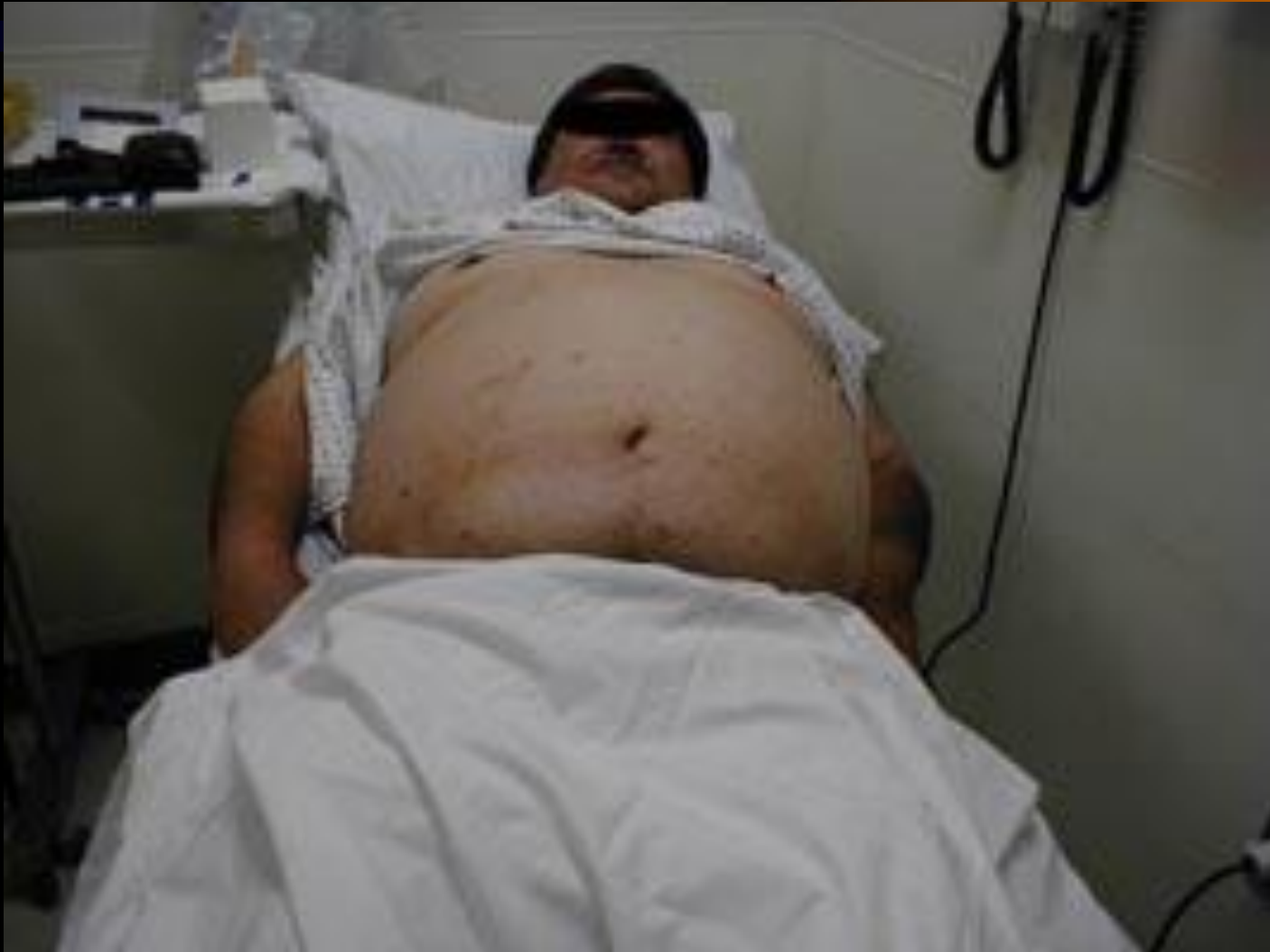Karın Muayenesinde Patolojik Bulgular-2

- **Perküsyon:** Kc matitesinin yerini timpanikses=ülser perforasyonu, kutanöz hiperestezi, sağ üst kadranda ağrı=kolesisit, distandü karında yaygın timpanizm=sigmoid volvulus,obstrüksiyon....
- **Palpasyon:** Ağrı, hassasiyet, rebound, defans, rijidite, rovsing, HM, SM, asit varlığı,kitle (abse,tm vs.)Murphy bulgusu, Courvoisier bulgusu...

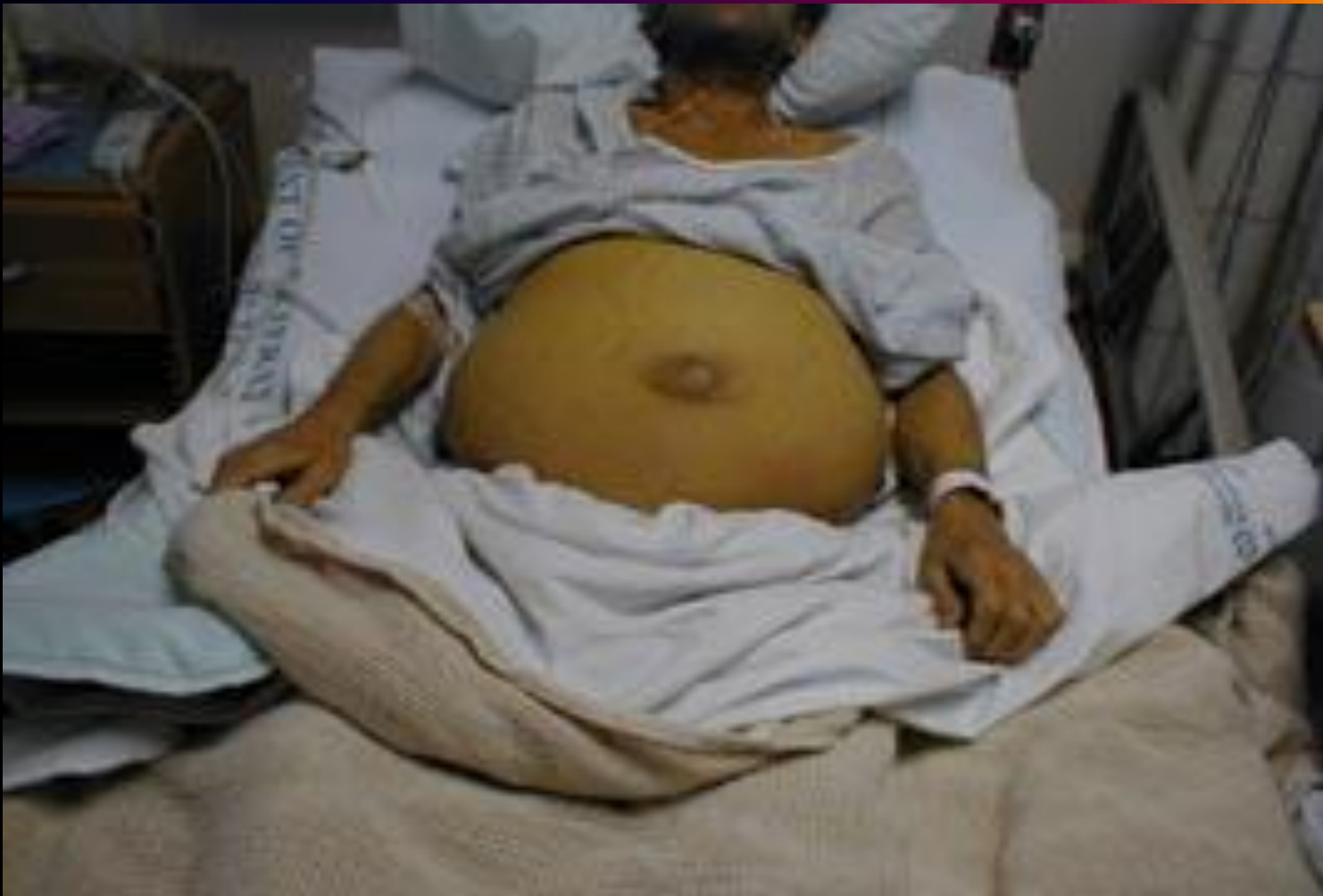İnspeksiyon

- Şişlikler,
- Renk deęişikliği,
- Ameliyat skarı,
- Asimetri,
- Döküntü,
- Damrlarda belirginleşme (caput medusa)...

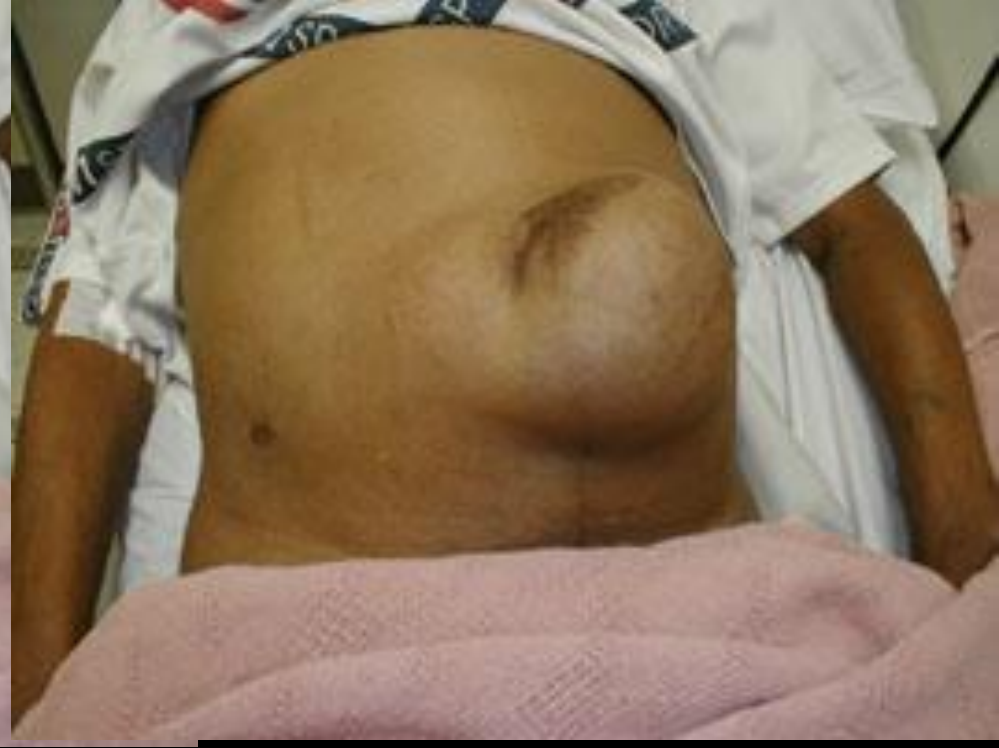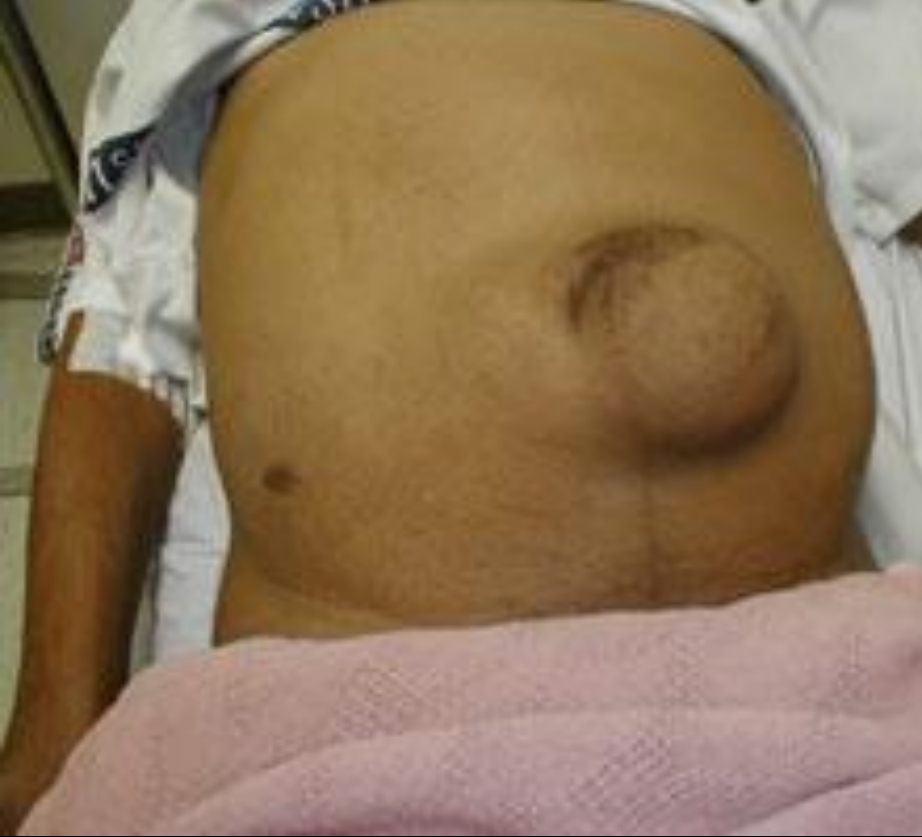Obez abdomen



Asit

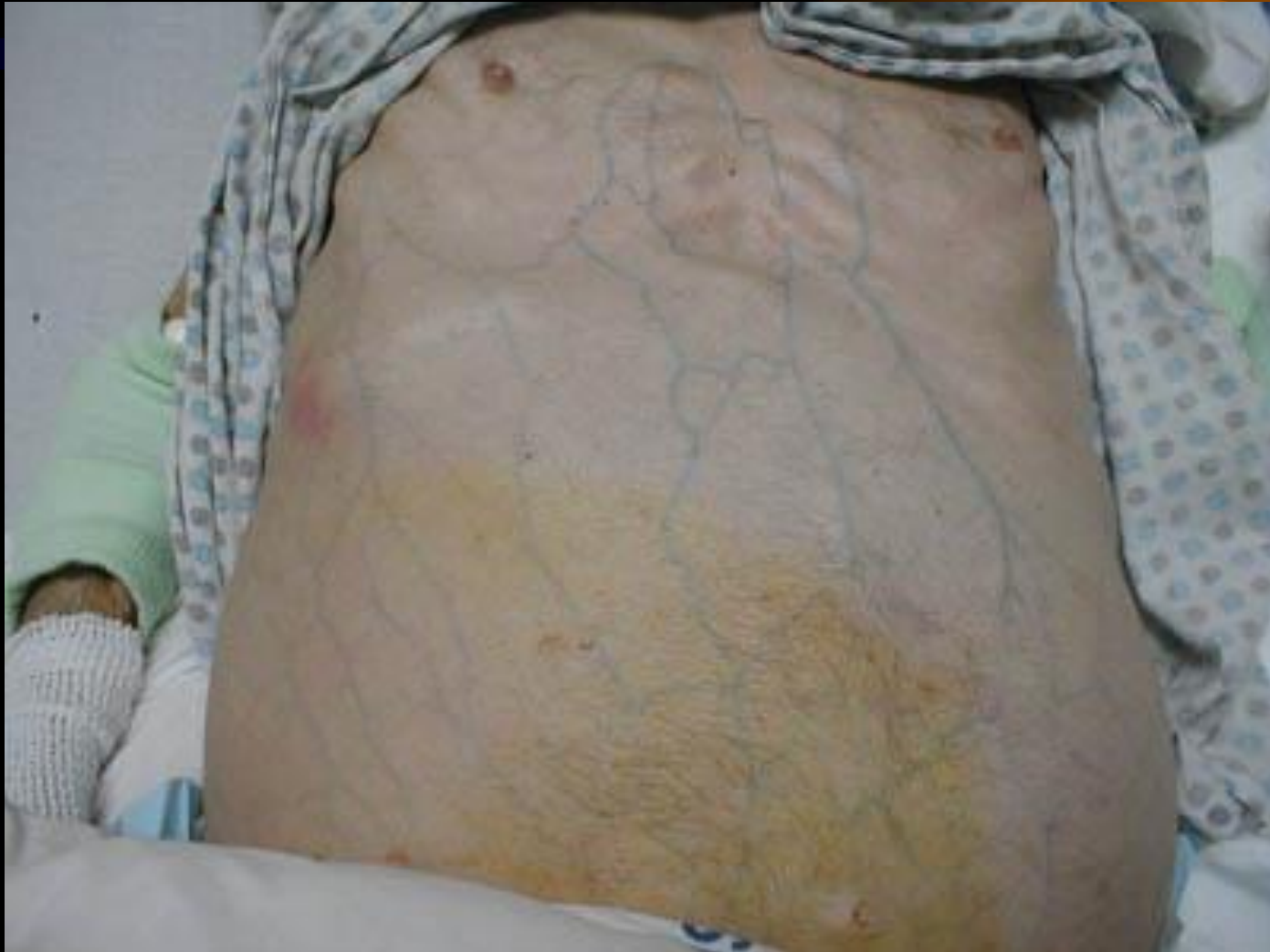

Umbilical Hernia

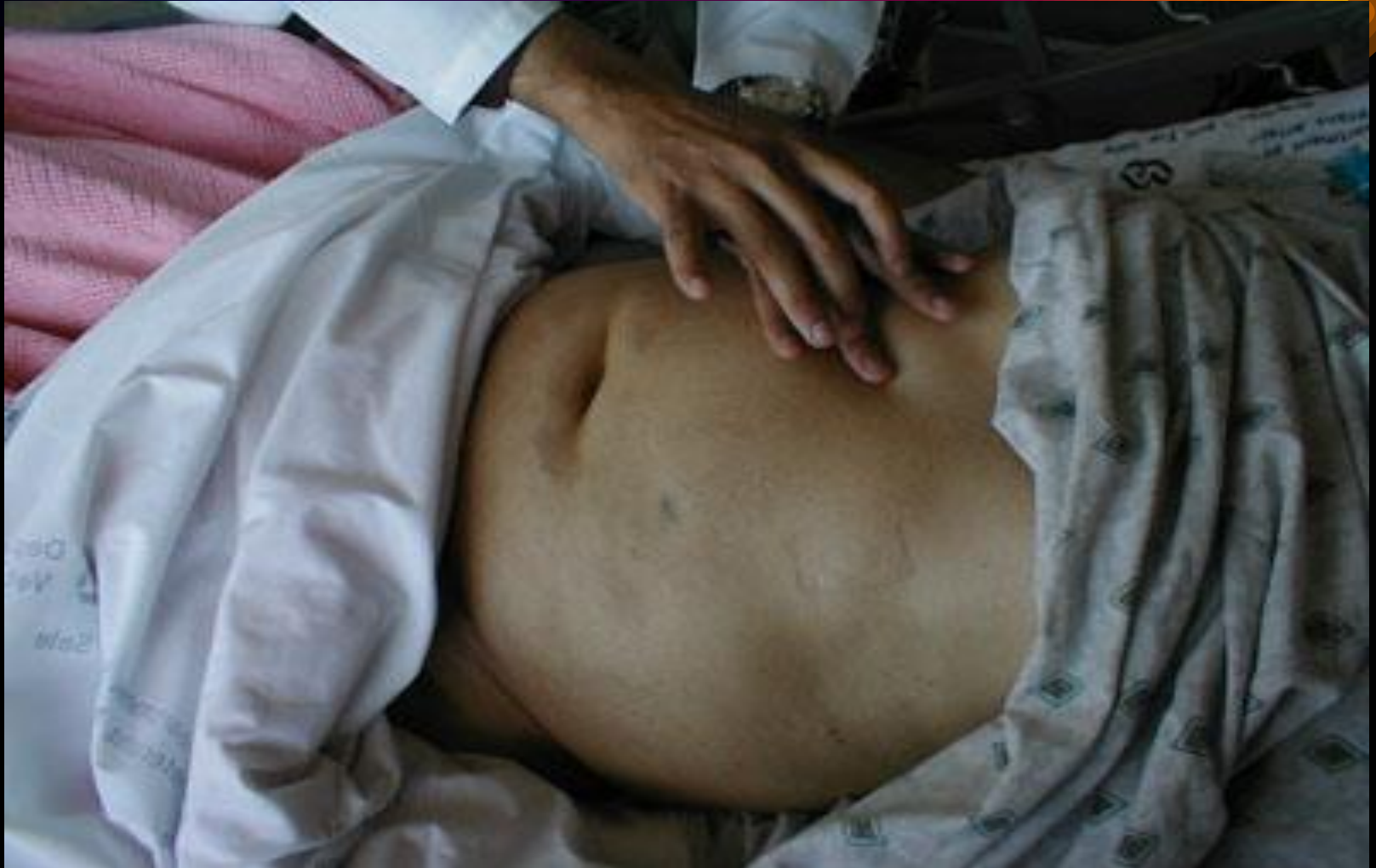

ve Valsalva manevrası ile herni defektinin belirginleşmesi ve içeriğin dışa itilişi

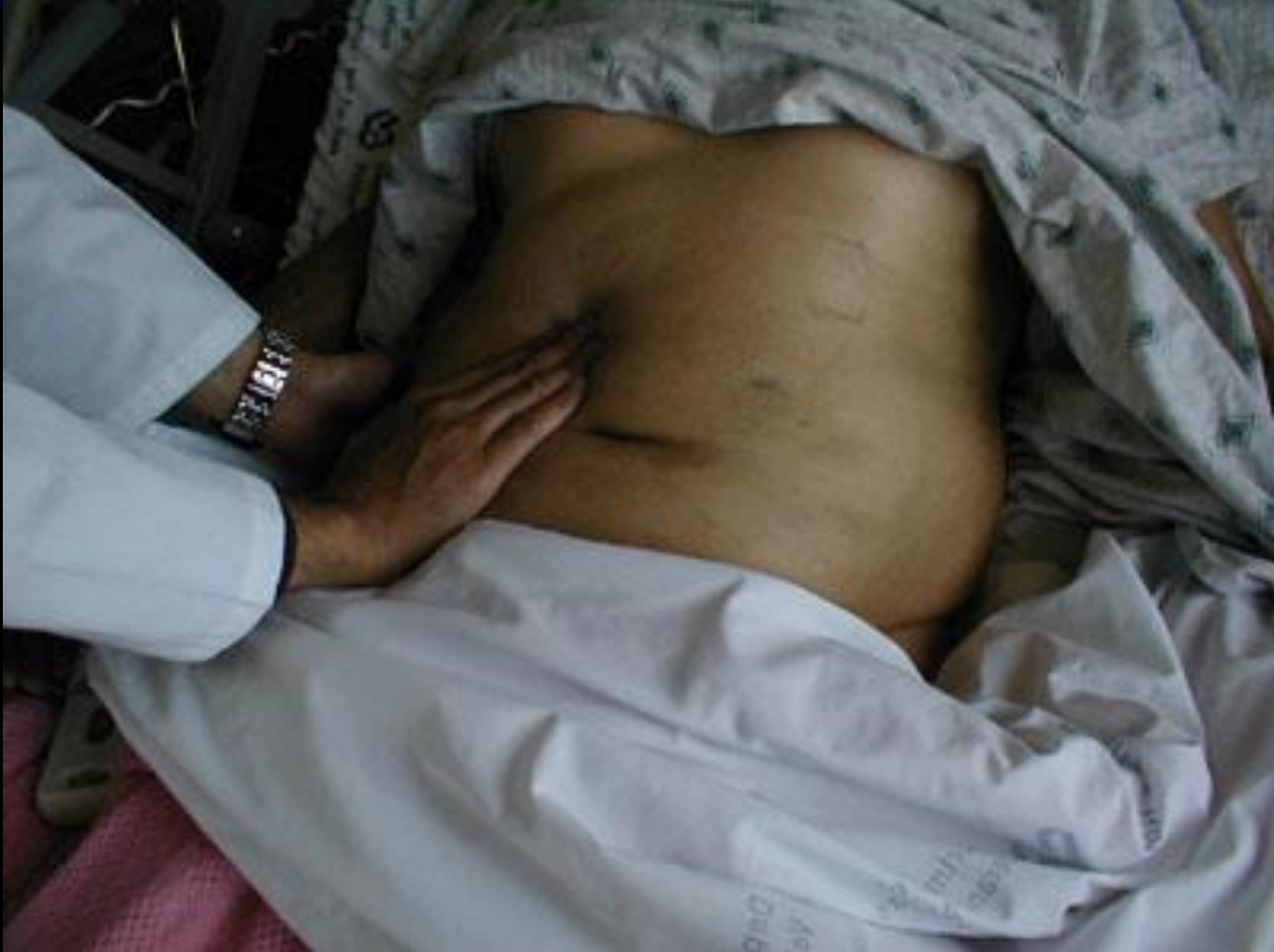Caput Medusa

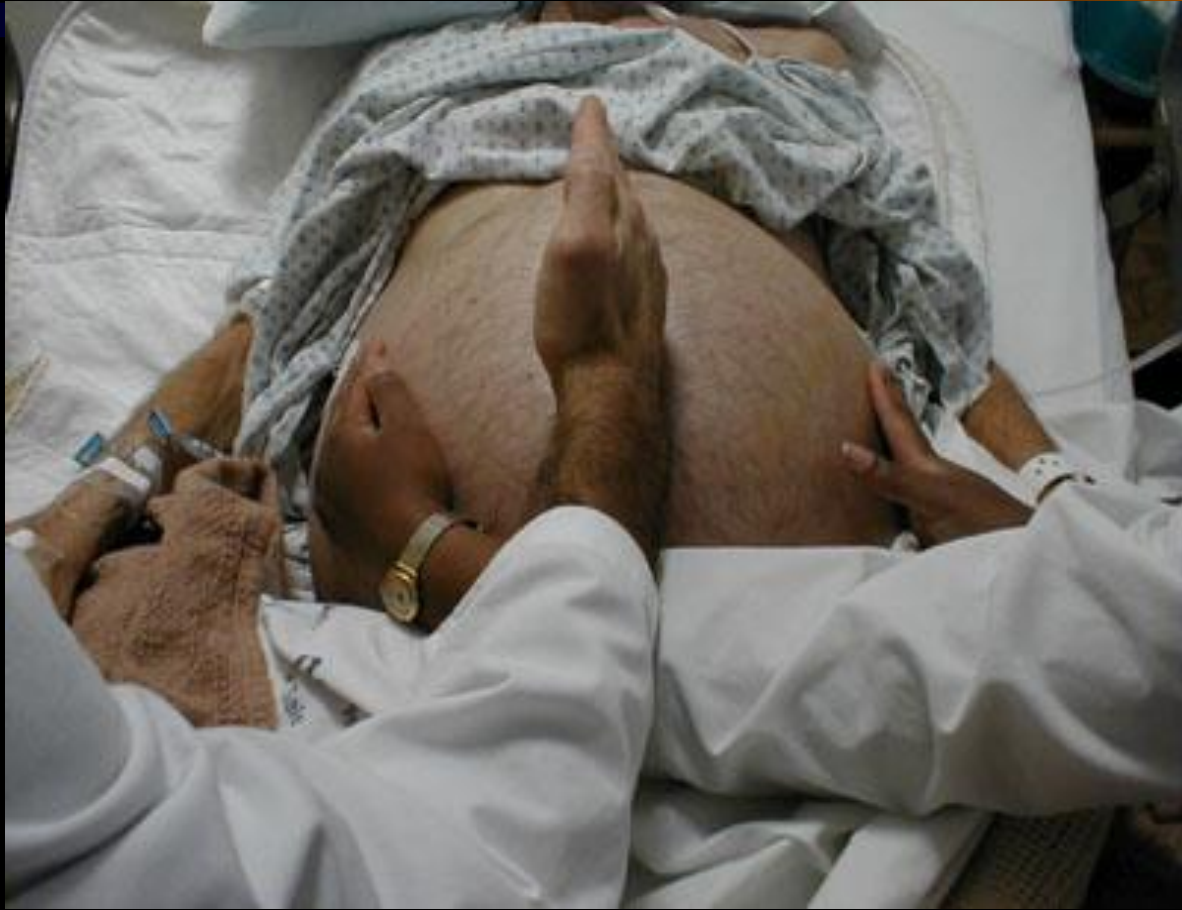

Perküsyon

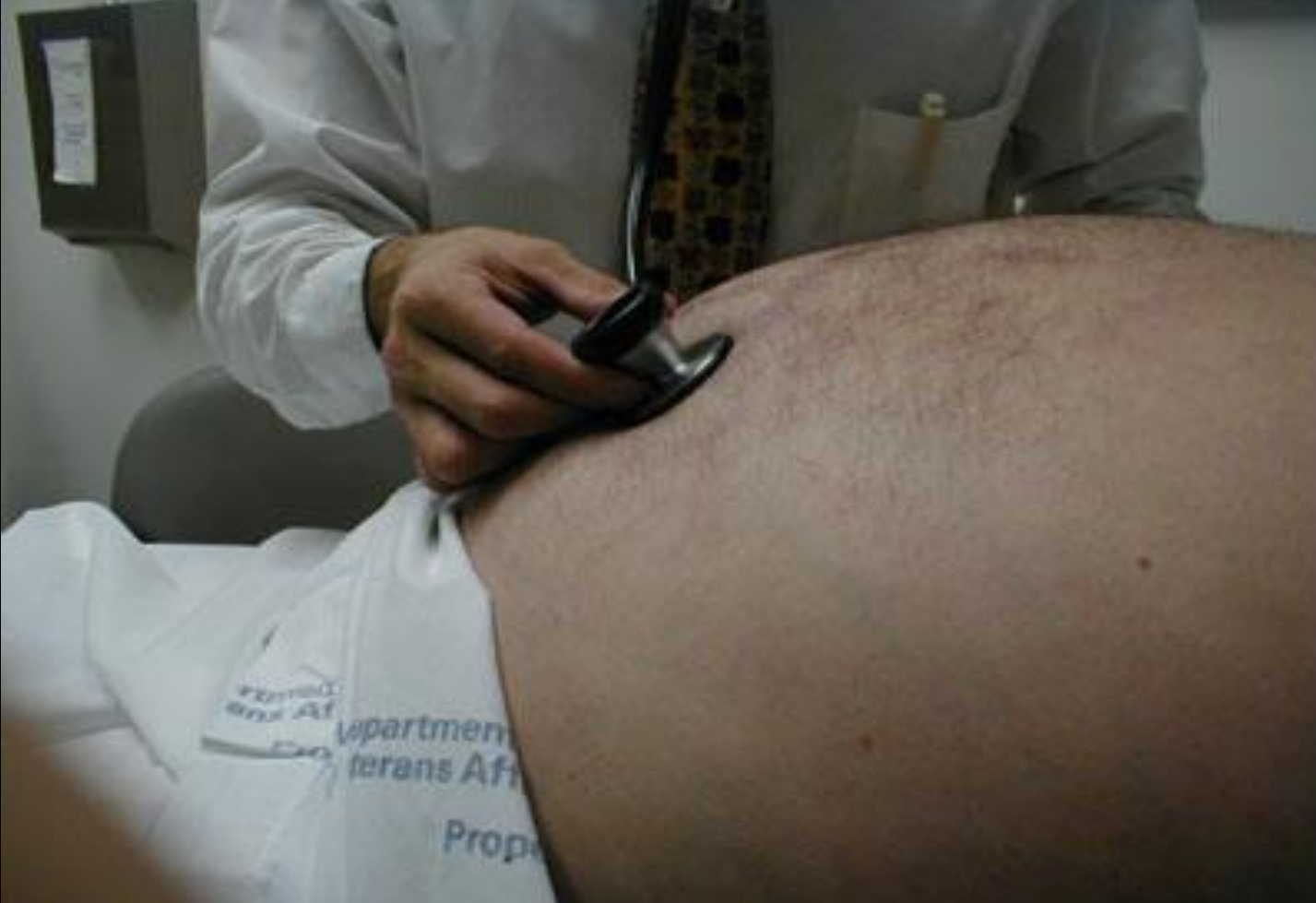

Palpasyon





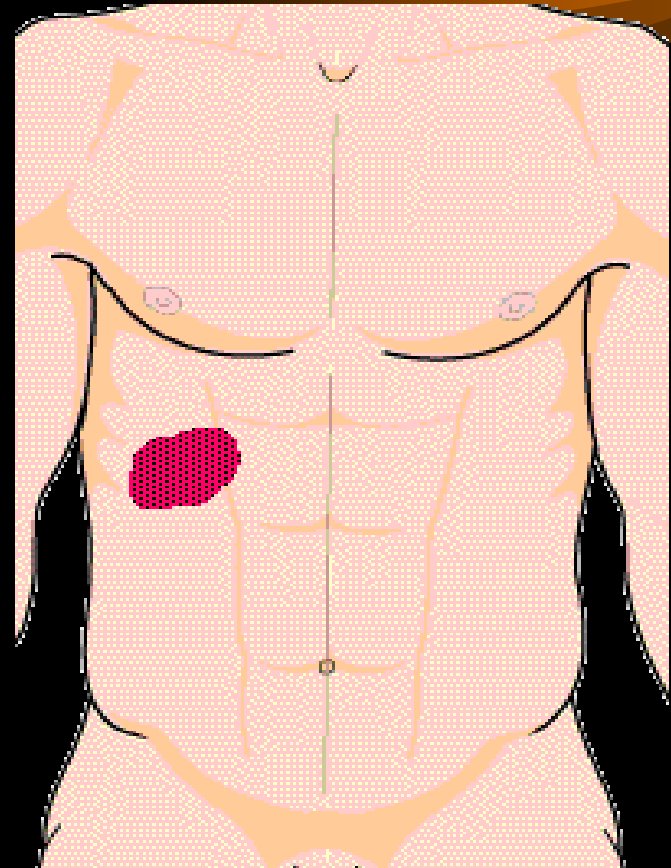
Oskültasyon



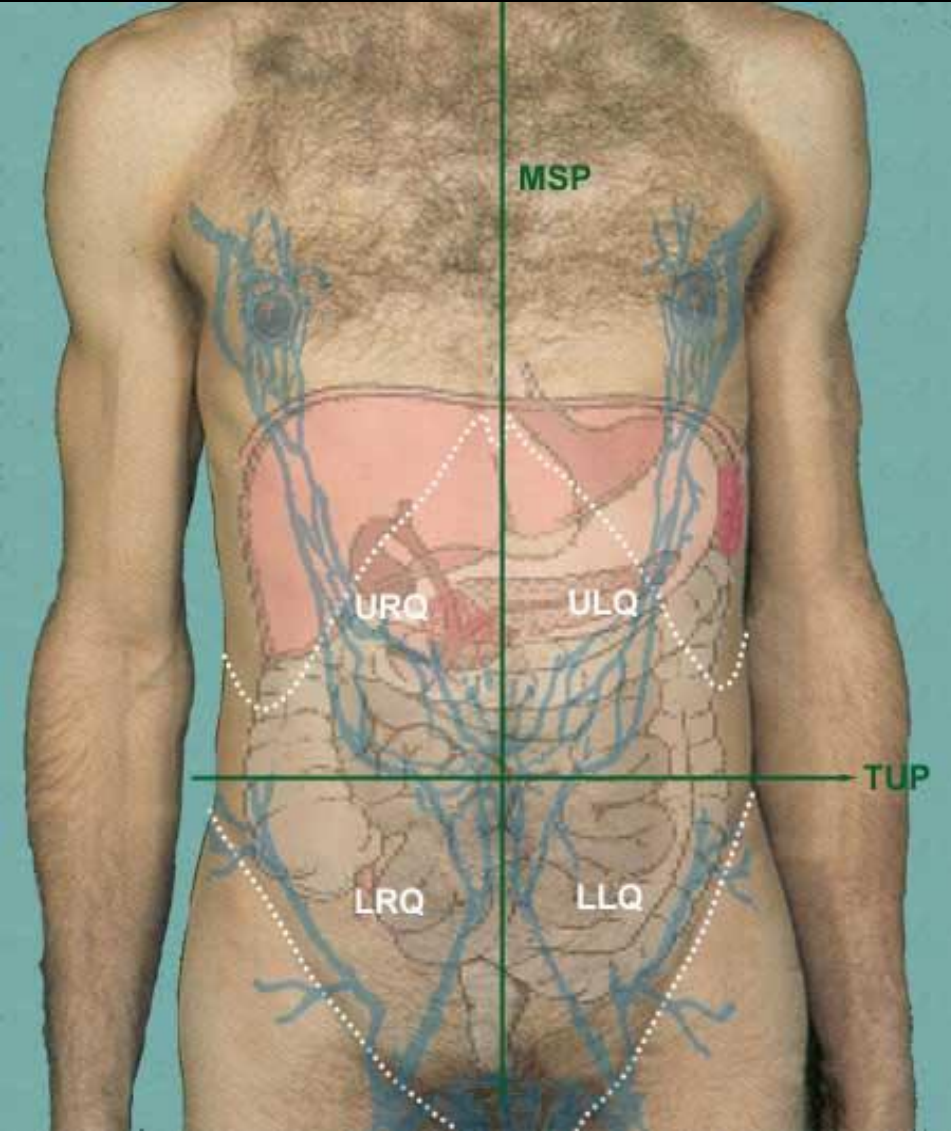
- Barsak sesleri (hipoaktif, hiperaktif ...), üfürümler, sessizlik, metalik ses...

Sağ Üst Kadran Ağrısı

- Akut kolesistit ve biliyer kolik
- Akut hepatit
- Perfore duodenal ülser
- Sağ alt lob pnömonisi
- Hepatik abse
- Renal kaynaklı (taş,abse,nefrit)
- MI,Herpes Zoster,Perikardit
- İntestinal obst.
- Gastrit,duodenit,P.Ülser



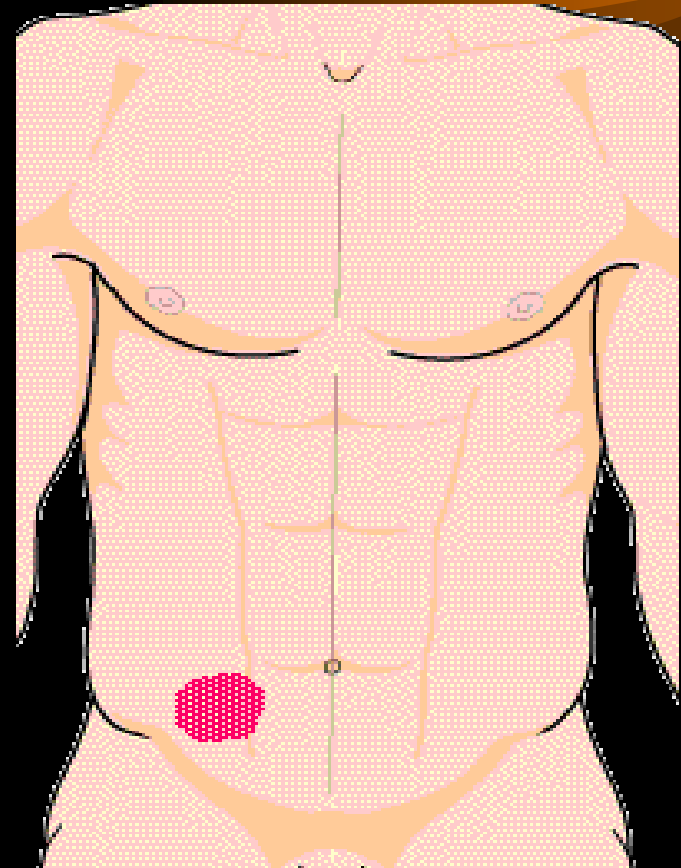
Sol Üst Kadran Ağrısı



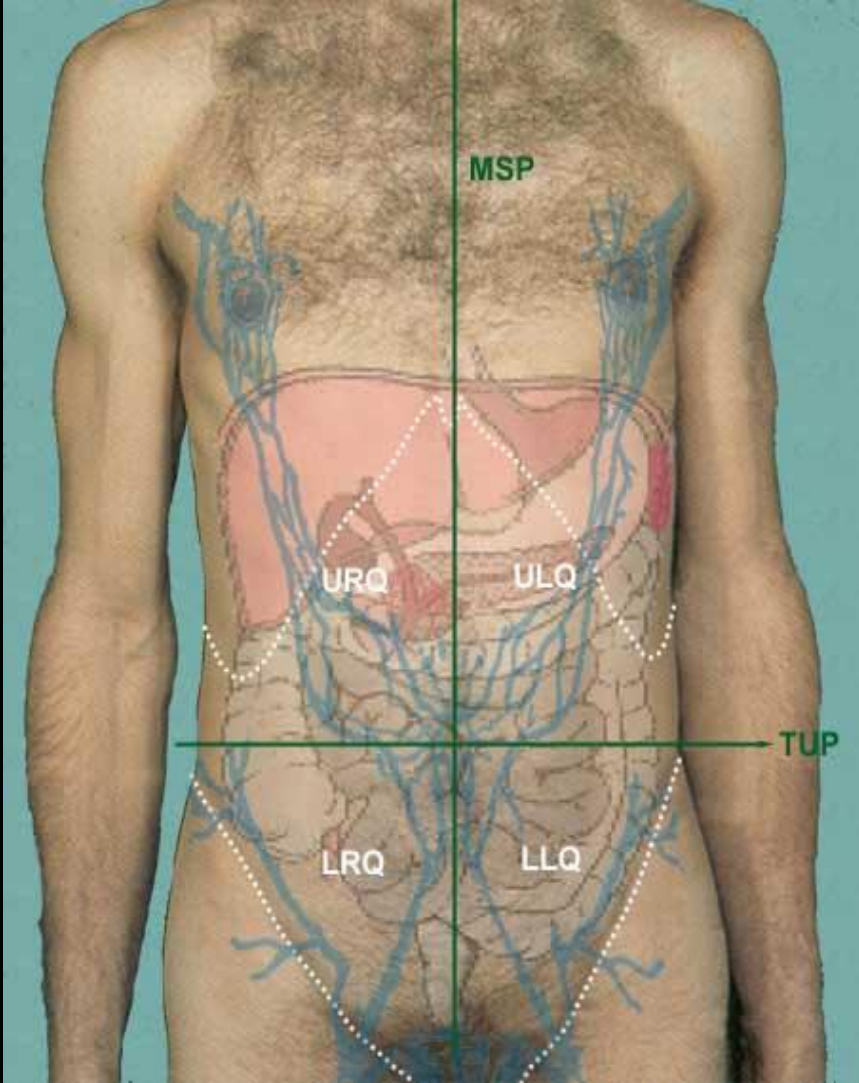
- Gastrit
- Akute pankreatit
- Splenomegali, rüptür
- Miyokard infarktı
- Sol alt lob pnömonisi
- Pyelonefrit, abse, taş
- İntestinal obstr.
- Herpes zoster, MI
- İBH

Sağ Alt Kadran Ağrısı

- Apendisitit
- İBH
- ,İntestinal Obst.
- Anevrizma sızıntısı
- Ektopik gebelik
rüptürü,PID,over kaynaklı
- Psoas absesi
- Çekal divertikülitis
- Kolesistit
- Perfore ülser
- Mezenter Lenfadenit
- Pyelonefrit,taş,sistit



Sol Alt Kadran Ağrısı



- Sigmoid divertikülit
- Anevrizma sızıntısı
- İBH
- Üreteral taş
- PID
- İnkarsere veya strangule herni
- Mittelschmerz, over tors.
- Apendisit(situs inversus)
- Psoas absesi

Diffüz Karın Ağrısı

- Peritonitis
- Akute pankreatitis
- “Sickle cell” krizi
- Apendisitinin erken dönemi
- Mezenterik trombozis, Mezenterik Lenfadenit
- Gastroenterit
- Dissekan veya rüptüre anevrizma
- İntestinal obstrüksiyon, İBH
- Diabetes Mellitus
- FMF (AAA)
- Metabolik ve toksik nedenler, Lösemi

Mide/duodenum – Perforasyonu

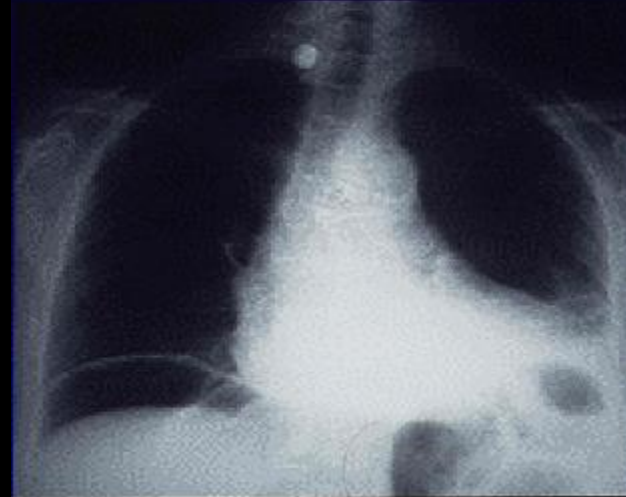
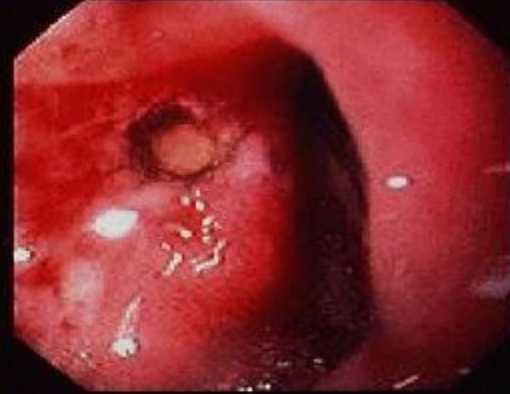
Karın ağrısı

Rijidite(tahta karın)

Peritoneal irritasyon bulguları

şok

X-ray de diafragma altında serbest hava



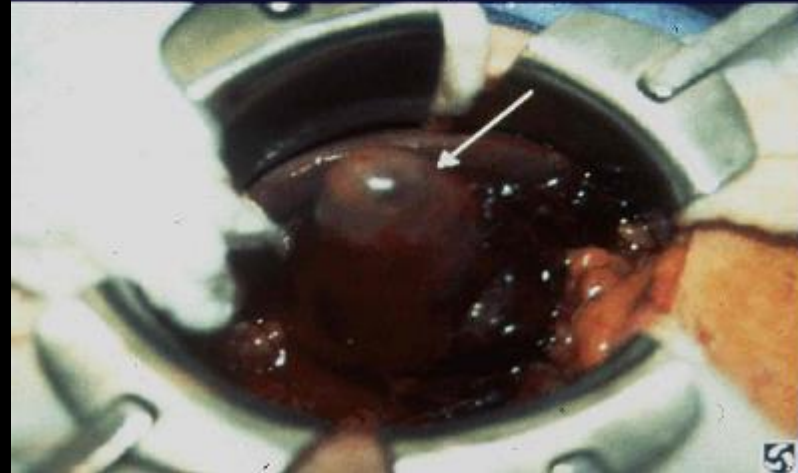
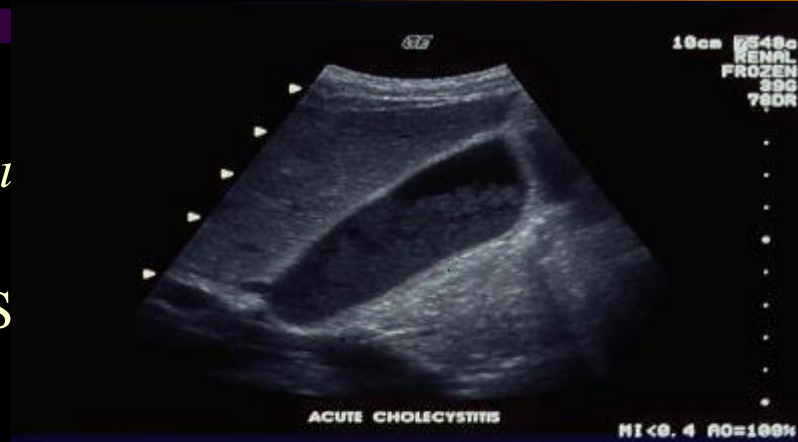Kolesistit

Akut Kolesistit

Akut sađ üst kadran ađrı

Diagnosis – FBC, WBC, USS

Tredavi– Antibiotikler,
analjezikler
Erken cerrahi



Pankreas

Akut pankreatitis

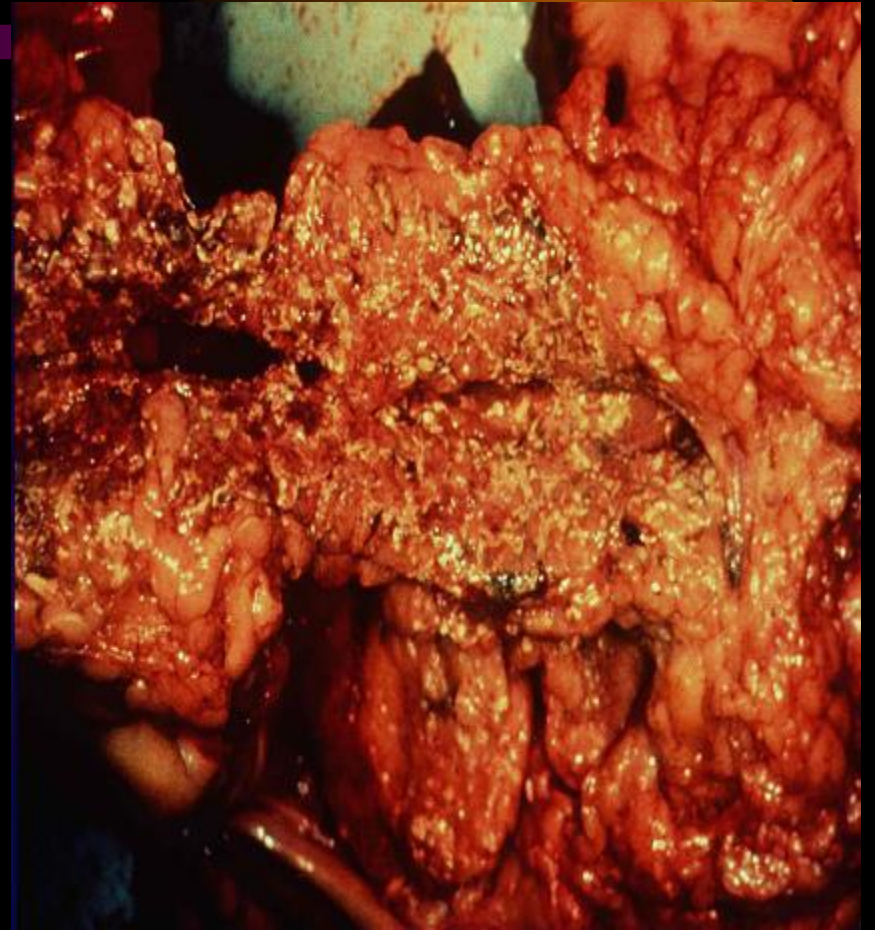
Karın ağrısı, bulantı-kusma,
şok

Nedenler

Safra kesesi-yolları taşları
Alkol
Virüsler
Hiperlipidemi, İatrojenik

Tanı

Serum amilazı yükselir
Abd. CT ve US
komplikasyonlar
pseudokist, flegmon
abse



İnce Barsaklar

İntestinal obstruksiyon

Olası nedenleri:

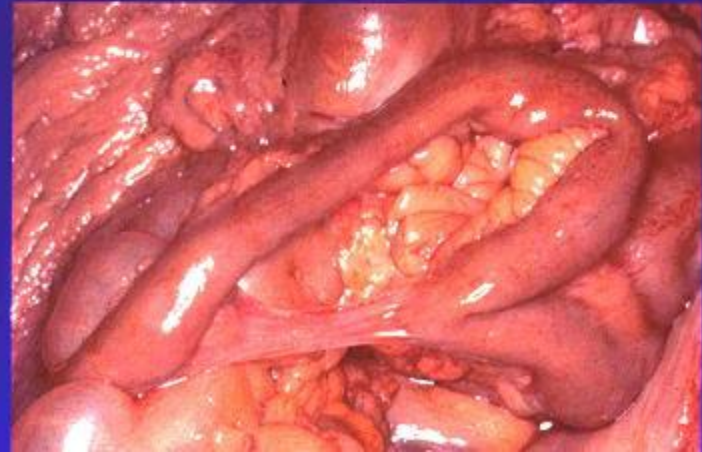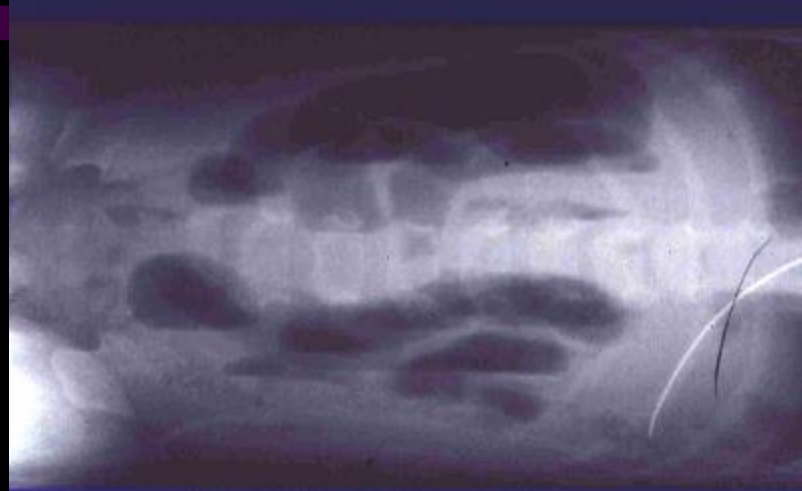adezyonlar, hernia,
tömörler

Klinik prezantasyon:

kolik abdominal ağrı,
bulantı-kusma,
kabızlık

Tedavi:

resustasyon/ameliyat



İnce Barsaklar

Mezenterik infarkt

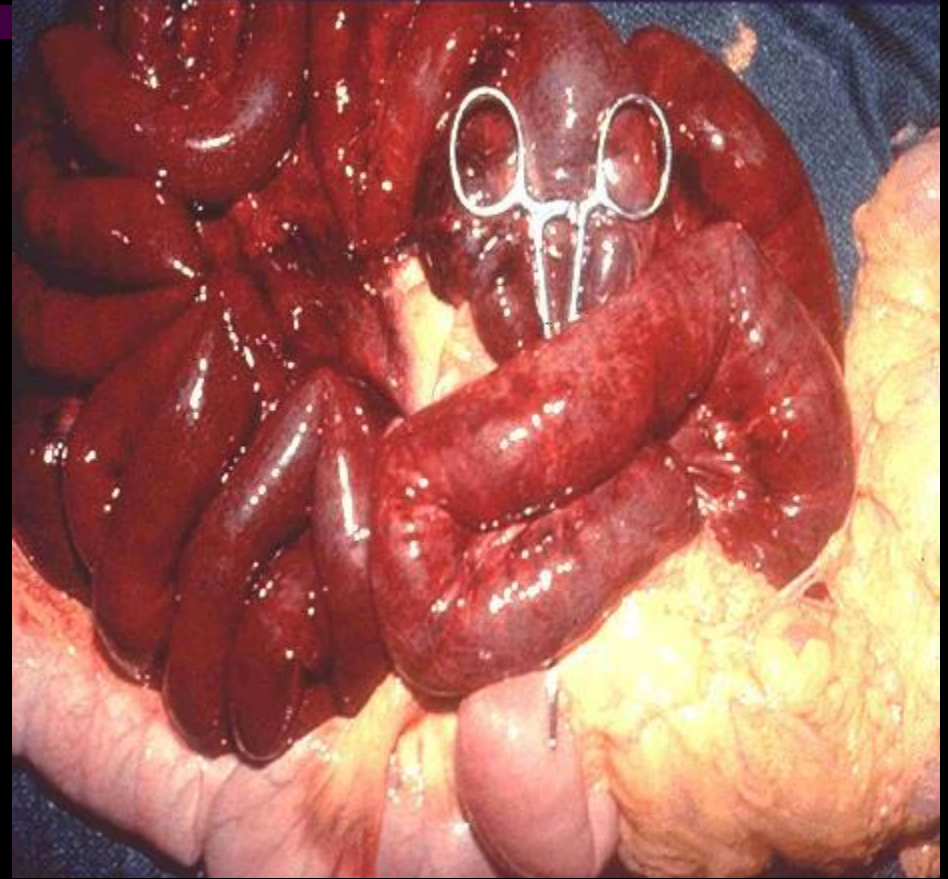
İnce barsağın arteriyel dolaşımının aniden oklüzyonu

Ani başlayan karın ağrısı, şok

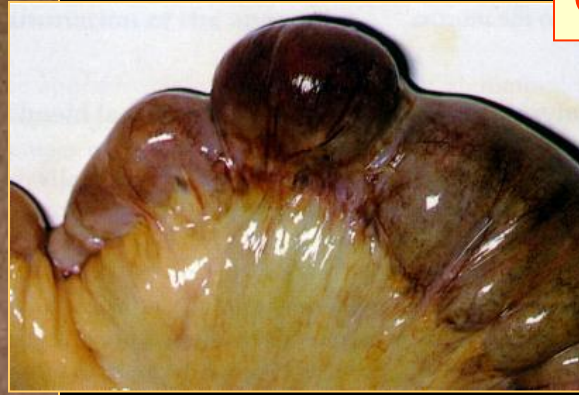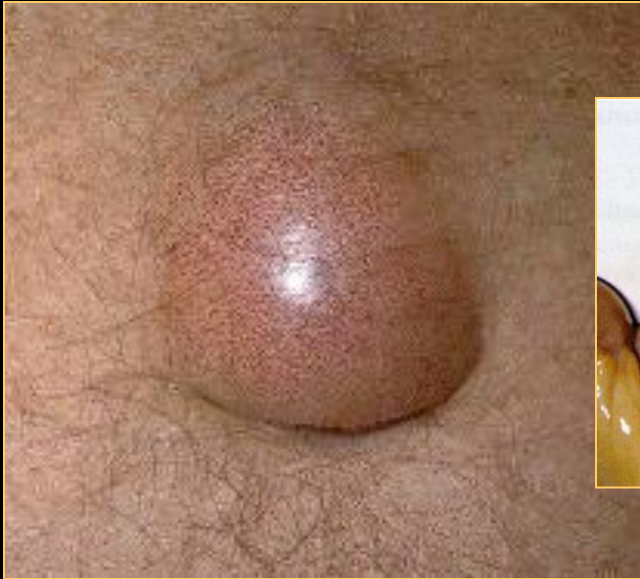Peritonit

Tedavi:

resustasyon/ ameliyat



OBSTRÜKSİYON - HERNİASYON



**İNFARKT
GANGREN**

**İNGUİNAL KANAL
FEMORAL KANAL
UMBİLİKUS
SKARLAR**

Kalın Barsaklar

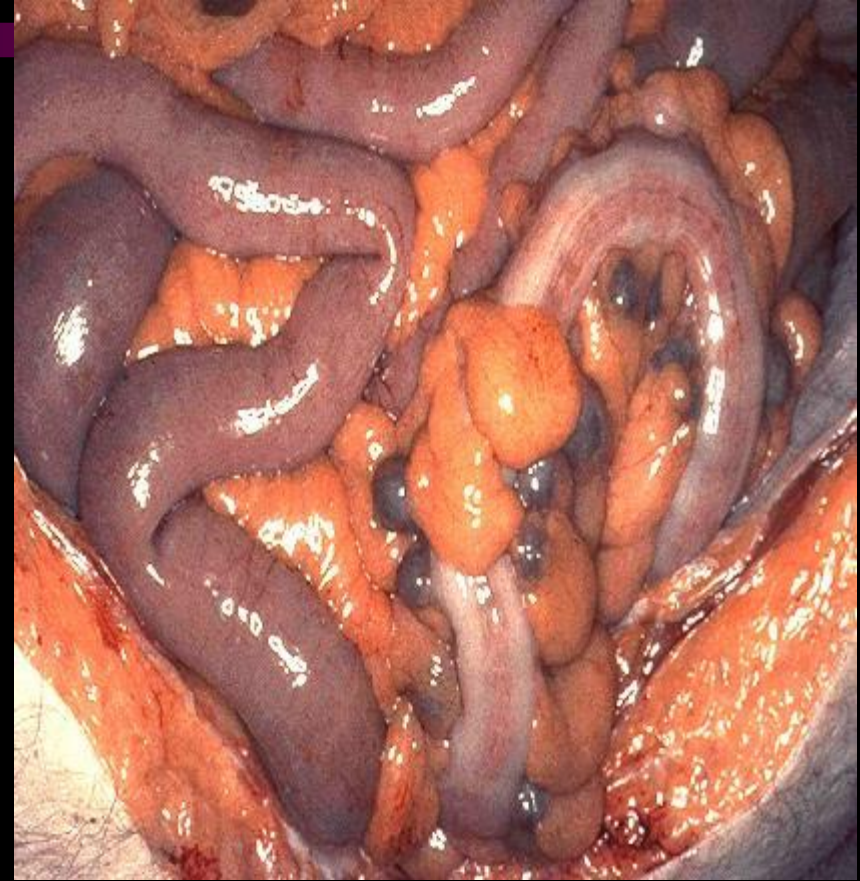Akut divertikülitis

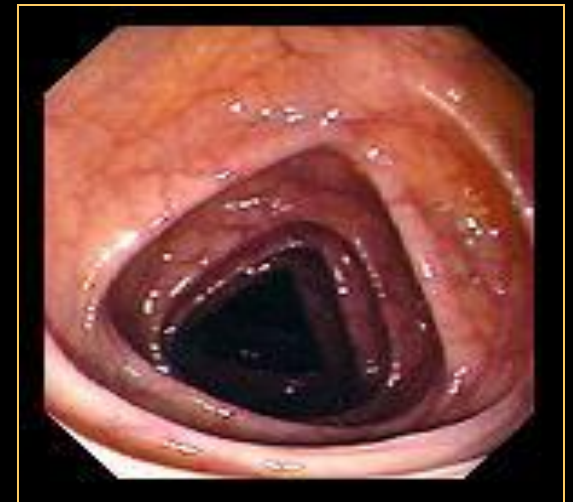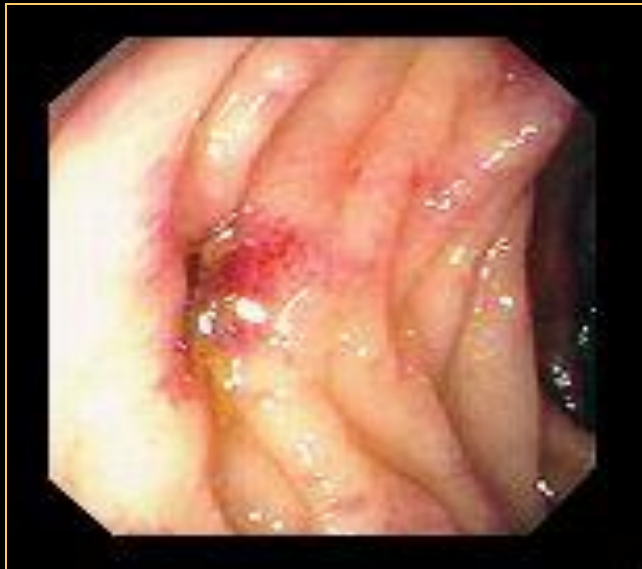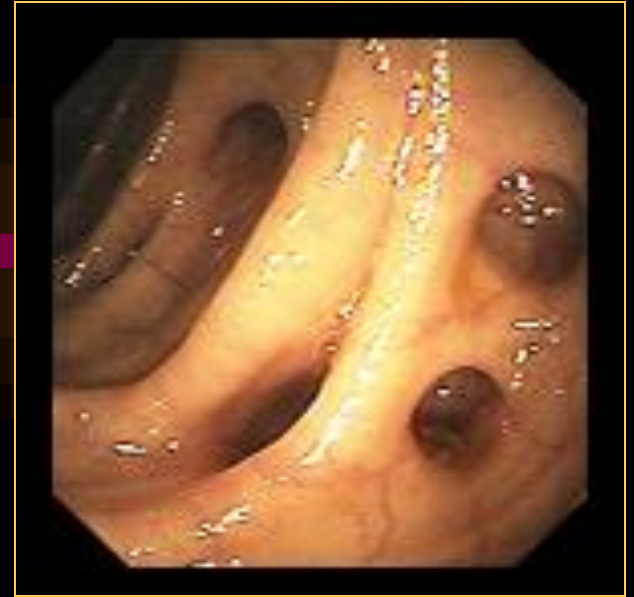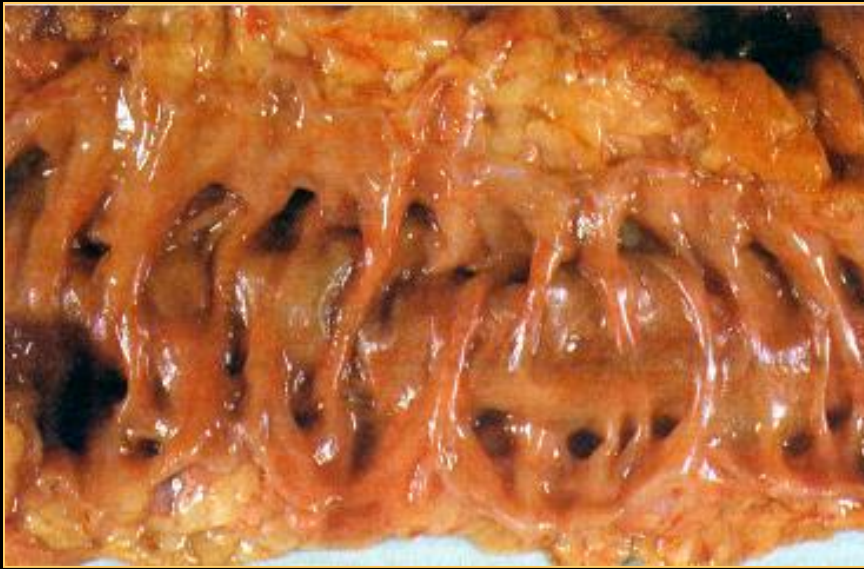En sık sol kolonda gelişir

Prezentasyon: Sol inguinal fossa ağrı,
ateş, hassasiyet,
lökositozis

Orta ve ileri yaşta ortaya çıkar

Tedavi – konservatif
antibiyotik, İV sıvı, yatak
istirahati





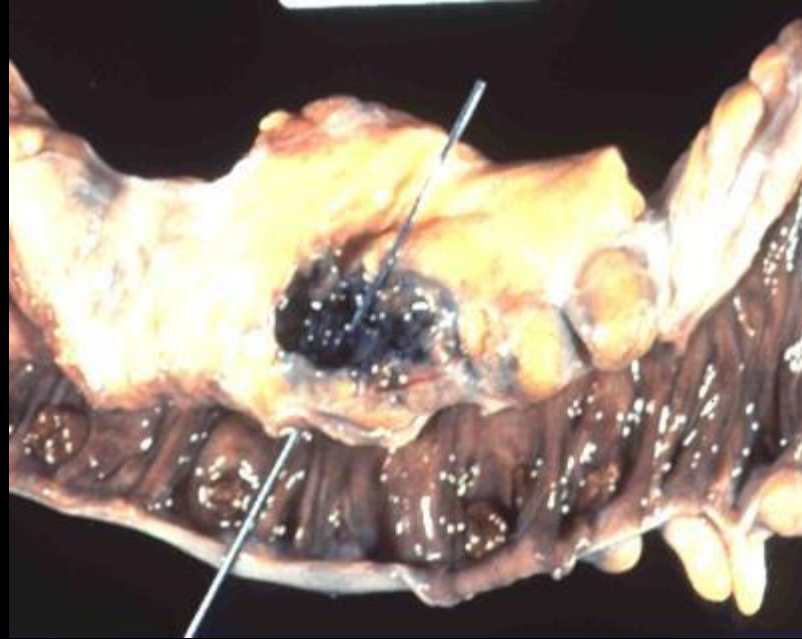Kalın Barsaklar

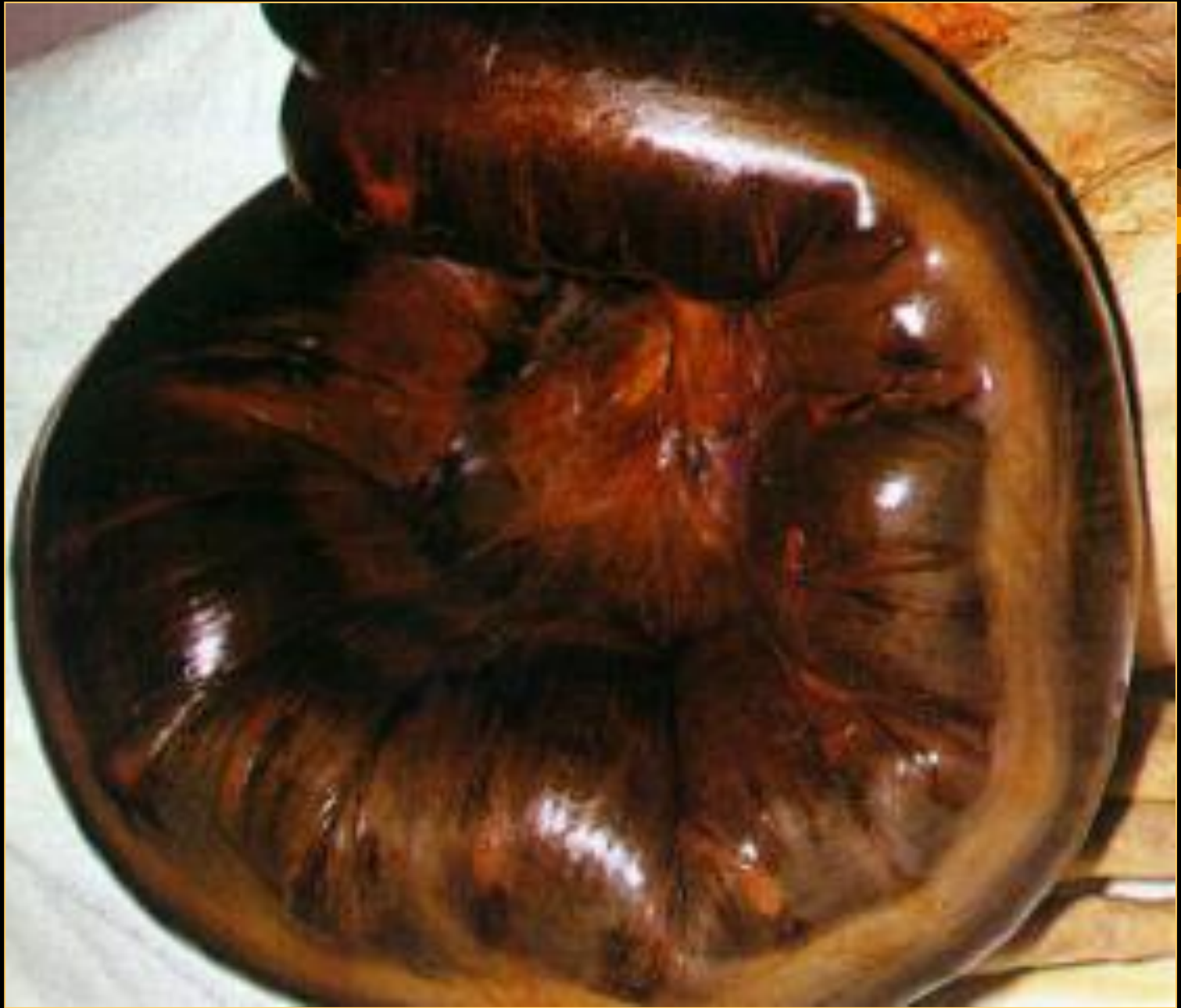Perforasyon

Divertikülit, kolitis,
ani, şiddetli abdominal ağrı,
rijidite

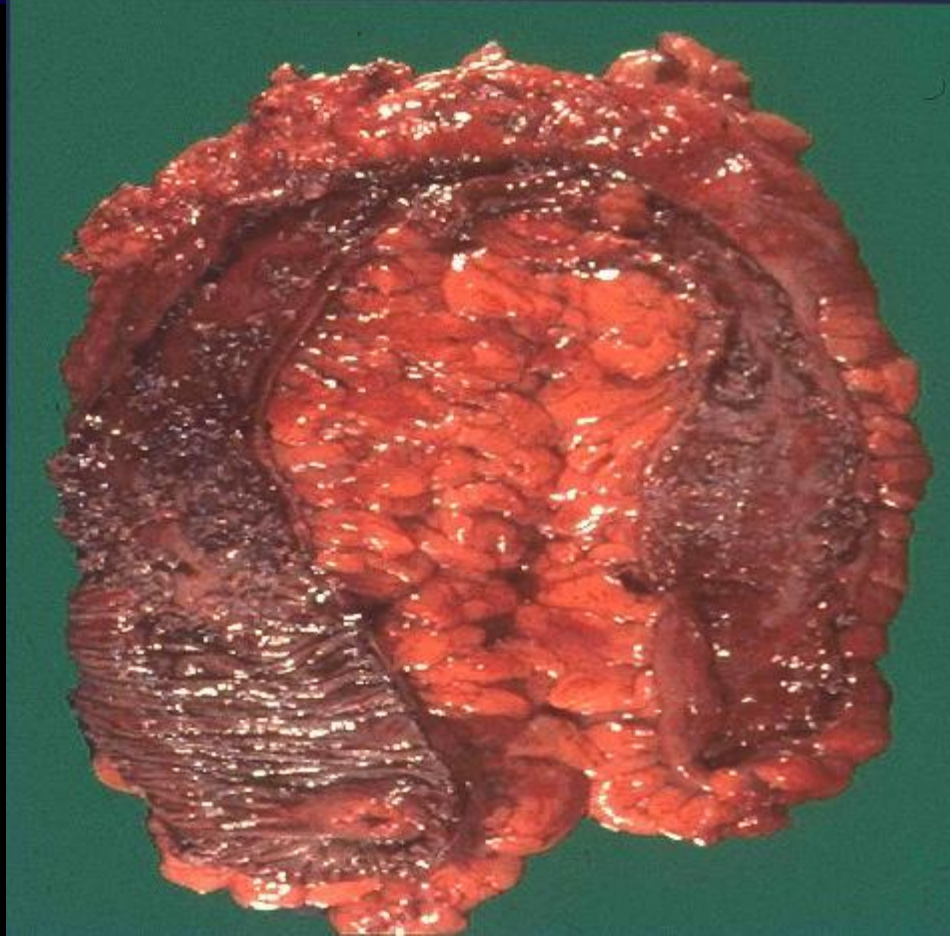
Fekal peritonit,
Ateş, lökositoz
, şok

Serbest hava (X-ray)



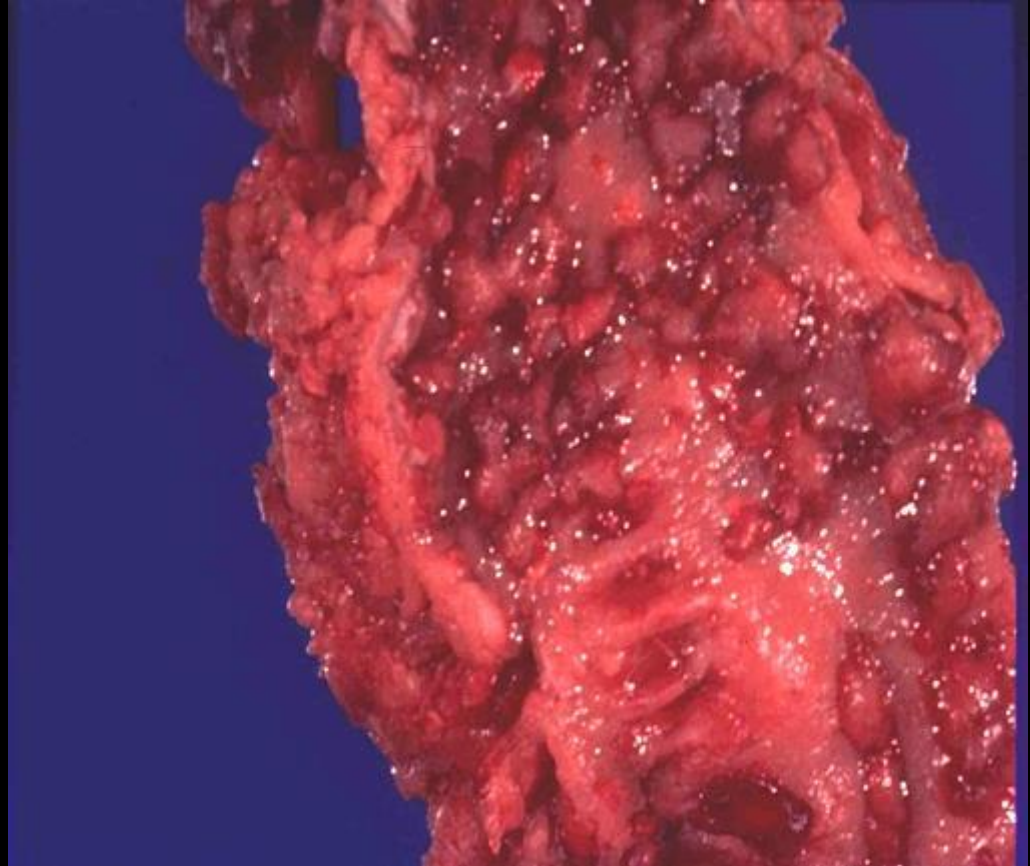


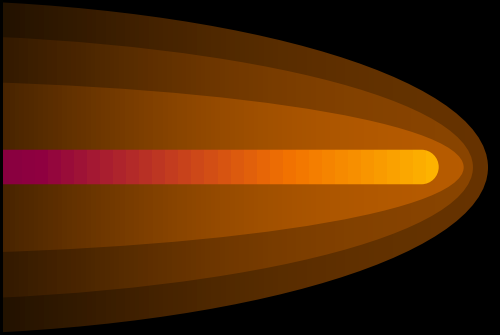
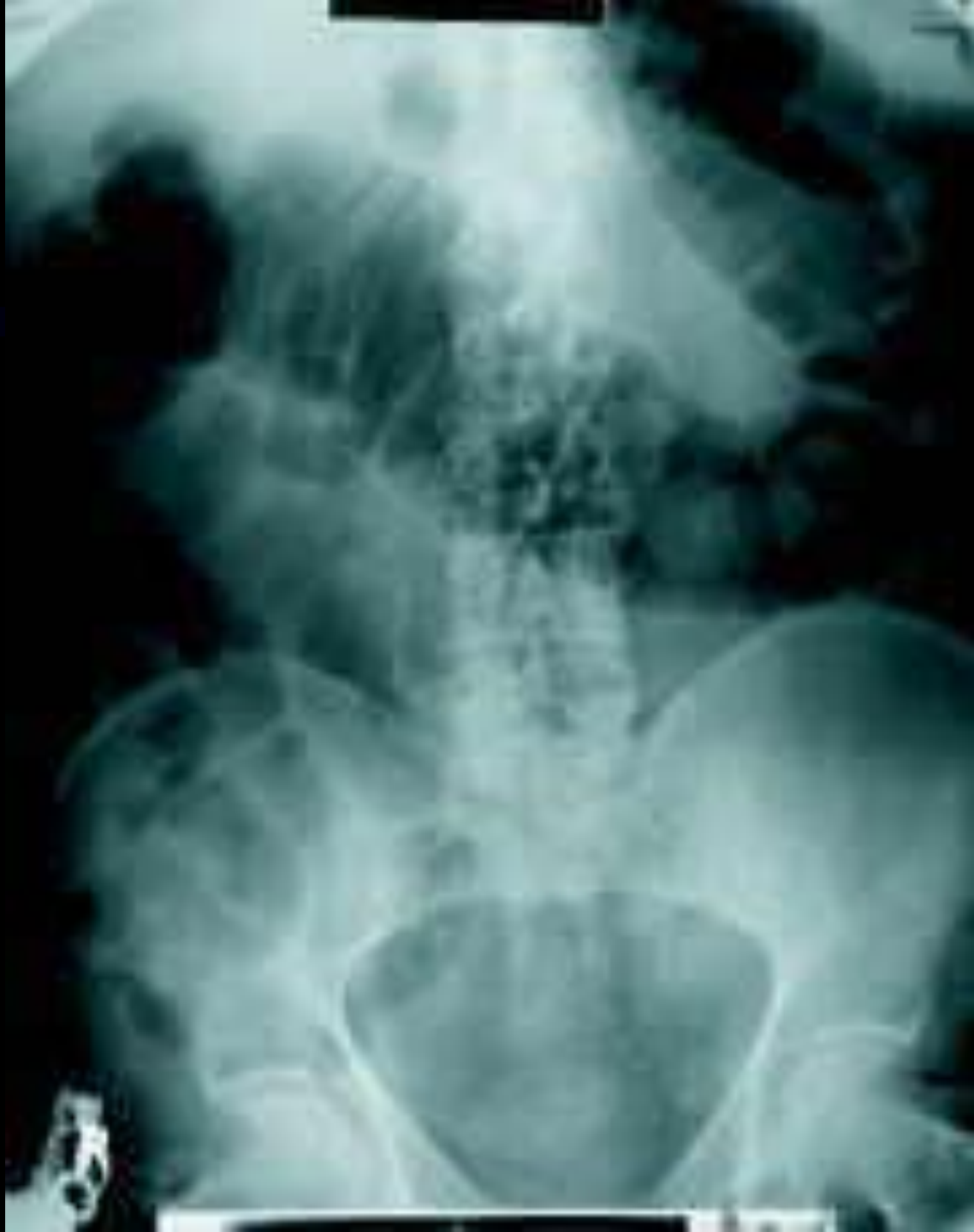İnflamatuvar Barsak Hastalığı



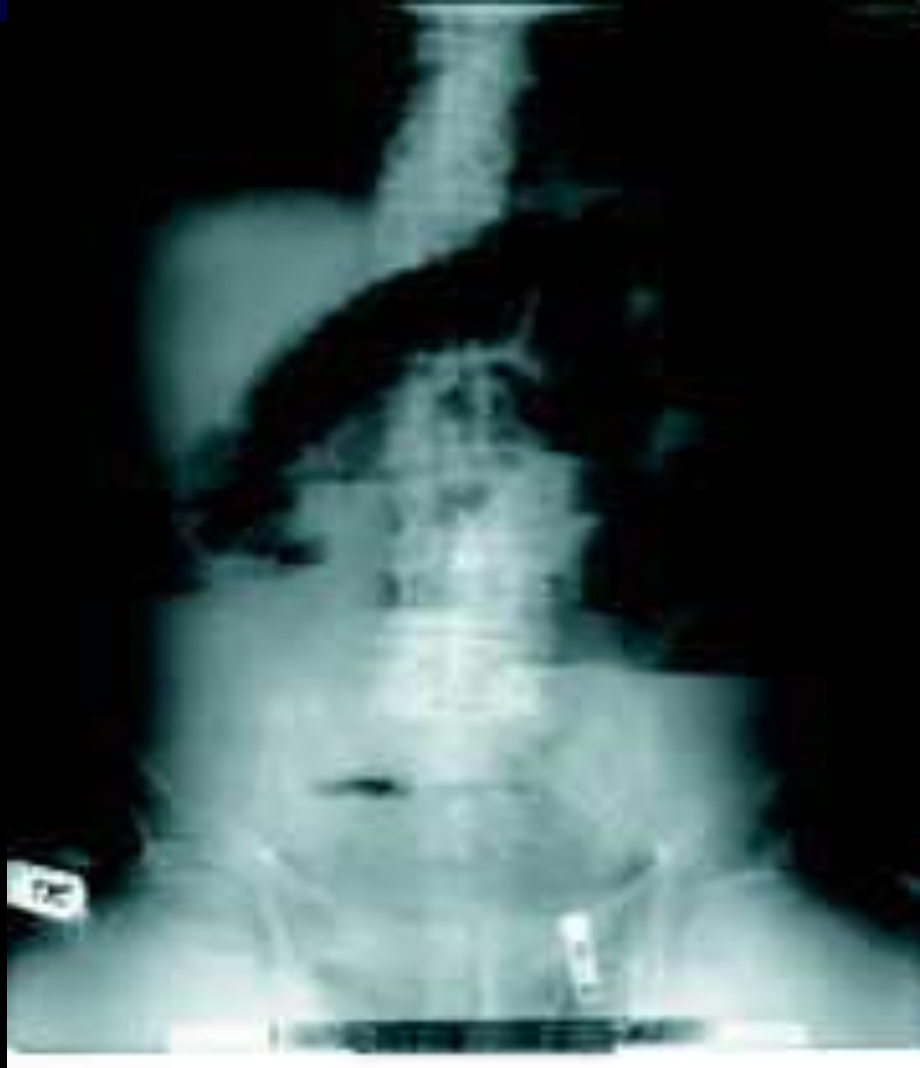Kalın Barsak

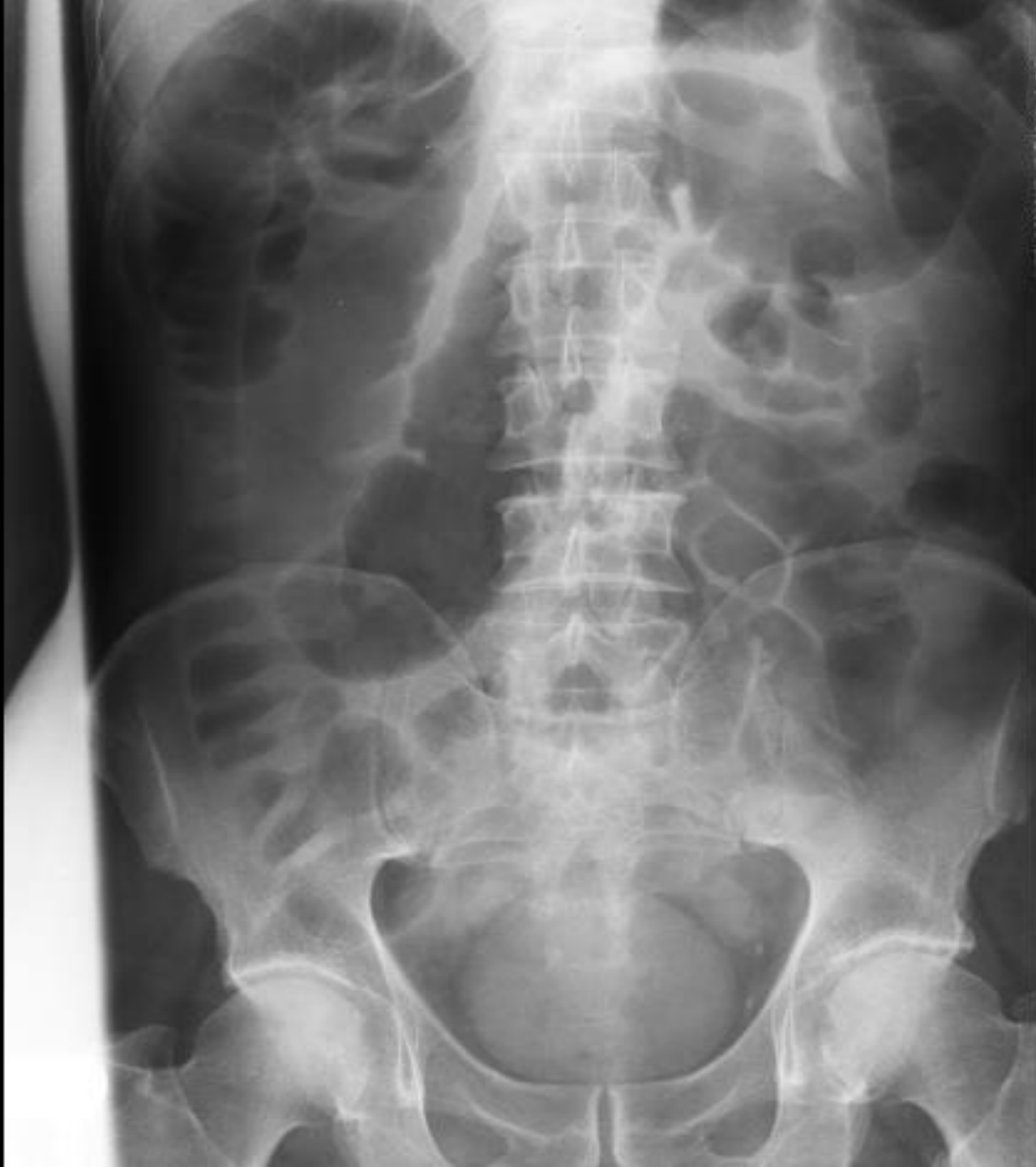Ülseratif kolit



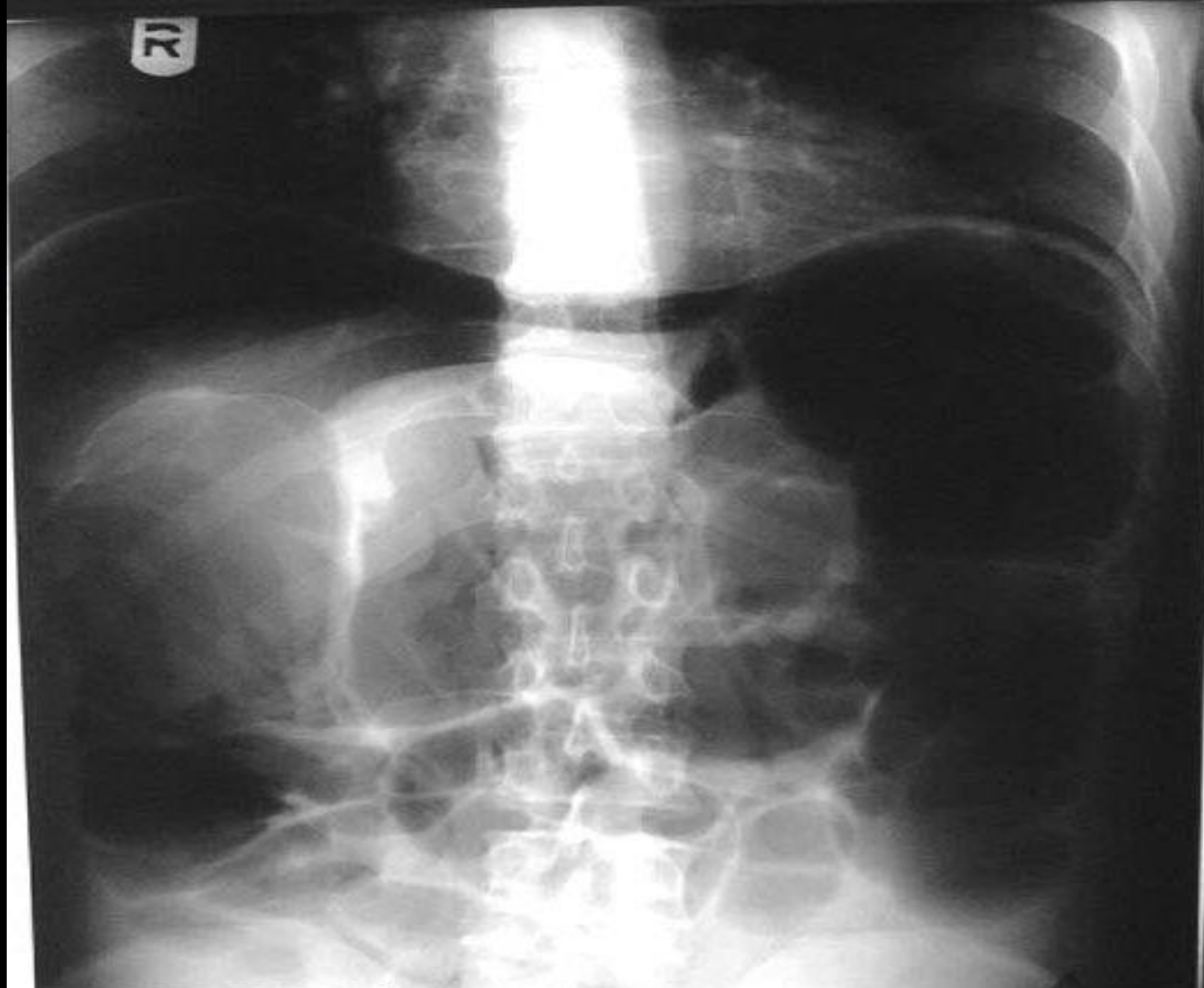


İnce barsak obstrüksiyonu



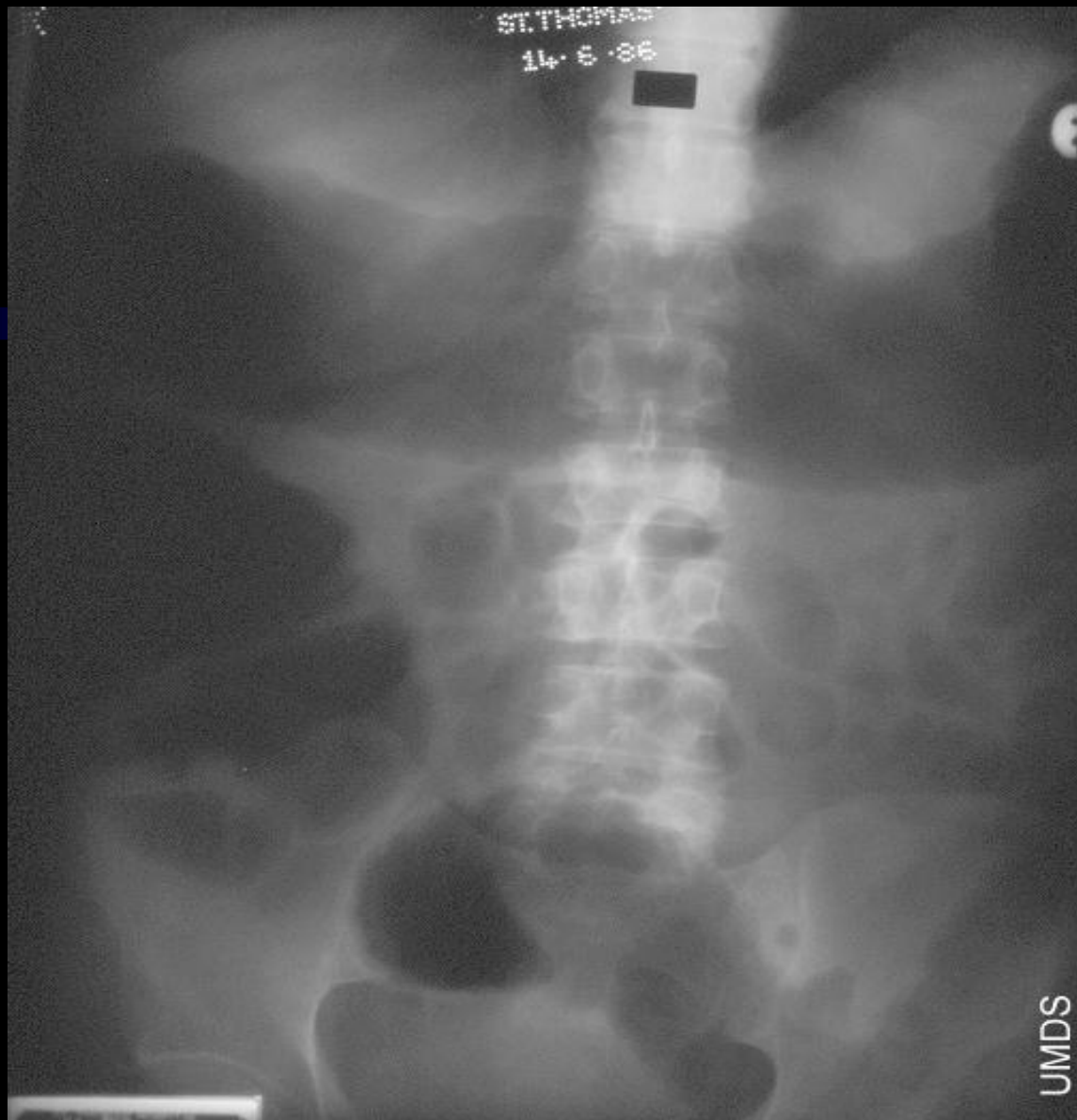


12



XER files 1997

↑
Erb



Toxic megacolon -crohn